

PENDEKATAN DIAGNOSIS DEMENSIA VASKULAR : LAPORAN KASUS

Vicky Hong,¹ Ismi A. Hamdani,² Lydia Agustina³

Bagian Neurologi, Fakultas Kedokteran, Universitas Tarumanagara, Jakarta, Indonesia¹

Departemen Neurologi Rumah Sakit Umum Daerah Ciawi, Bogor, Indonesia^{2,3}

*Corresponding Author: vicky1hong@gmail.com

ABSTRAK

Demensia vaskular adalah penurunan kognitif multidomain dengan gangguan aktivitas kehidupan sehari-hari yang diakibatkan oleh penyakit serebrovaskular, baik stroke iskemik maupun stroke hemoragik. Demensia vaskular adalah penyebab demensia yang paling umum kedua setelah demensia Alzheimer pada orang usia lanjut (di atas 65 tahun). Demensia vaskular perlu didiagnosis sedini mungkin. Pada kasus gangguan kognitif, diagnosis dan intervensi dini akan memberikan prognosis yang lebih baik, terutama dalam memperlambat penurunan kognitif, aspek fungsional, dan kualitas hidup. Pendekatan diagnostik untuk demensia vaskular menggunakan kriteria yang ada melalui anamnesis, pemeriksaan fisik, skrining neurokognitif dan pencitraan. Alat diagnostik untuk skrining demensia vaskular termasuk *The Consortium to Establish a Registry for Alzheimer's Disease* (CERAD), Penilaian Kognitif Montreal (MoCA), Pemeriksaan Status Mental Mini (MMSE), dll. Simpulan laporan kasus ini ialah penggunaan kriteria diagnostik dan pemeriksaan akan mengarahkan kepada diagnosis yang tepat. Kami menyajikan kasus demensia vaskular pada pasien berusia 74 tahun yang memiliki riwayat stroke iskemik selama 9 tahun. Keluhan utamanya adalah pelupa, tetapi ternyata skrining neurokognitif menunjukkan adanya gangguan kognitif multidomain. Pasien bergantung penuh dalam aktivitas kehidupan sehari-hari. CT scan kepala menunjukkan infark lakunar multipel dan atrofi otak.

Kata Kunci: Demensia Vaskular ; Pendekatan Diagnostik

ABSTRACT

Vascular dementia is multidomain cognitive decline with impaired activities of daily living that results from cerebrovascular disease, either due to ischemic or hemorrhagic stroke. Vascular dementia is the most common cause of dementia affecting the elderly (over 65 years old), second only to Alzheimer's dementia. Vascular dementia needs to be diagnosed as early as possible. In cases of cognitive impairment, early diagnosis and intervention bring better prognosis, especially in terms of cognitive decline, functional aspect and quality of life. The diagnostic approach for vascular dementia uses existing criteria through history taking, physical examination, neurocognitive screening and imaging. Diagnostic tools for screening of vascular dementia include The Consortium to Establish a Registry for Alzheimer's Disease (CERAD), Montreal Cognitive Assessment (MoCA), Mini-Mental Status Exam (MMSE), etc. In conclusion, the use of current diagnostic criteria and examination will aid to proper diagnosis. We present a case of vascular dementia in a 74-year-old patient who had a 9-year history of ischemic stroke. His main complaint is forgetfulness, but it turns out in neurocognitive screening showed multidomain cognitive impairment. He is fully dependent on activities of daily living. The head CT scan showed multiple lacunar infarctions and brain atrophy.

Keywords: Vascular Dementia; Diagnostic Approach

PENDAHULUAN

Demensia adalah masalah kesehatan global yang sering terjadi pada orang lanjut usia di atas 65 tahun. Angka kejadian meningkat seiring dengan meningkatnya usia harapan hidup di berbagai negara. Demensia vaskular (DVa) adalah salah satu etiologi paling umum dari gangguan neurokognitif mayor.^{1,2} Demensia lebih banyak terjadi pada laki-laki dibandingkan

perempuan dan prevalensi DVa adalah sekitar 0,2% pada kelompok usia 65-70 tahun hingga 16% pada usia 80 tahun ke atas. Dalam waktu 3 bulan pasca-stroke, 20-30% individu didiagnosis menderita demensia.² Menurut WHO (2023), angka kejadian demensia di dunia mencapai 55 juta orang.³ Menurut Kemenkes (2023), angka kejadian demensia di Indonesia mencapai lebih dari 4,2 juta orang.⁴ Usia harapan hidup pada orang dengan DVa ada dalam kisaran 3-5 tahun. DVa memiliki prognosis yang lebih buruk dibandingkan demensia Alzheimer. Prediktor terjadinya kematian yang lebih cepat adalah usia yang lebih tua saat terdiagnosis, skor MMSE yang lebih rendah, adanya gejala depresi, serta adanya faktor risiko kardiovaskular.¹ Selain menurunkan kualitas hidup, orang lanjut usia juga mungkin mengalami gangguan mood seperti depresi dan kecemasan.^{1,2} Sebelum penyakit berkembang menjadi DVa, ada keadaan transisi yang disebut gangguan kognitif ringan vaskular dan bentuk gangguan kognitif vaskular terberat adalah DVa, sehingga DVa perlu dideteksi sedini mungkin.⁵ Deteksi lebih dini dan modifikasi faktor risiko vaskular dapat memperlambat awitan dan perkembangannya.⁶

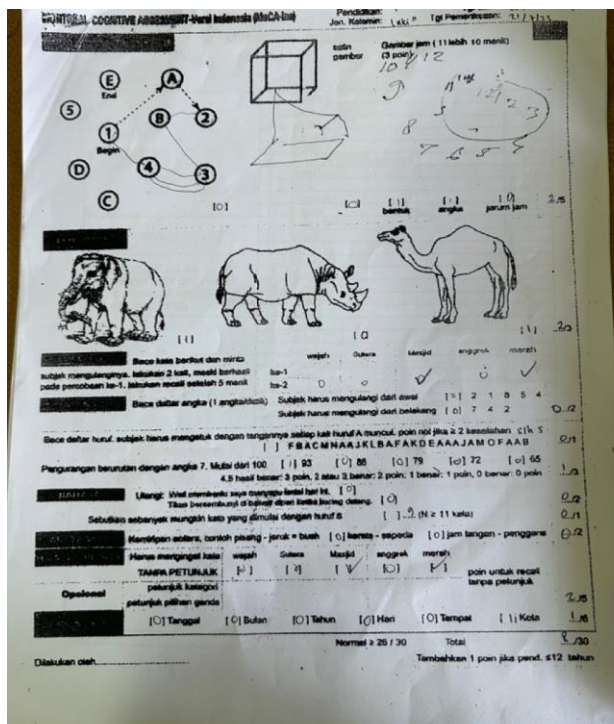
Demensia adalah sindrom penurunan kognitif multidomain yang bersifat progresif kronis yang mengakibatkan gangguan aktivitas kehidupan sehari-hari (*activity of daily living / ADL*). Dalam Manual Diagnostik Gangguan Mental, Edisi Kelima (DSM-V), penurunan kognitif dikuantifikasi sebagai defisit pada satu atau lebih domain (misalnya, memori, fungsi eksekutif, visuospasial, bahasa, perhatian). DVa adalah penurunan kognitif dan gangguan aktifitas kehidupan sehari-hari yang merupakan akibat dari gangguan aliran darah ke otak, sering disebabkan oleh stroke iskemik.^{1,7} Faktor risiko DVa berupa usia, stroke, hipertensi, alkohol, aterosklerosis, diabetes mellitus, obesitas, sindrom Down, genetik, trauma kepala, penyakit Parkinson, dan merokok.^{1,8} Diagnosis DVa ditegakkan berdasarkan kriteria tertentu melalui anamnesis dan pemeriksaan fisik serta pemeriksaan kinerja kognitif dan penunjang.¹ Alat skrining DVa yang sering digunakan adalah *The Consortium to Establish a Registry for Alzheimer's Disease (CERAD)*, *Montreal Cognitive Assessment (MoCA)*, *Mini-Mental Status Exam (MMSE)*, dan sebagainya.²

LAPORAN KASUS

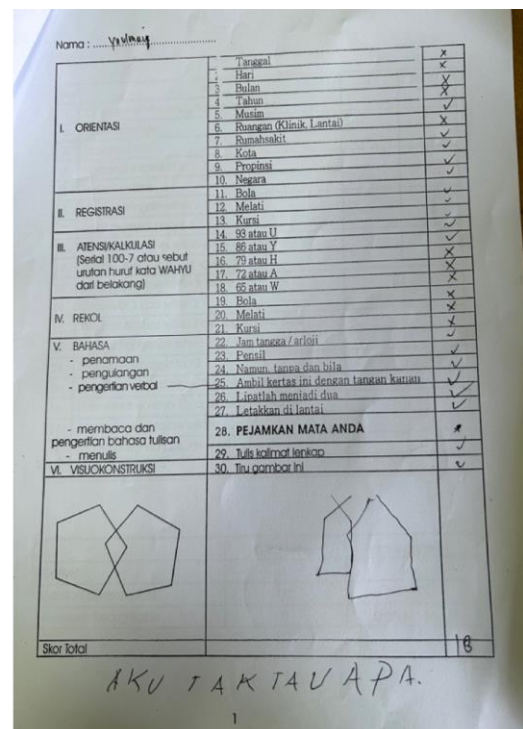
Laki-laki berusia 74 tahun, datang berobat ke rumah sakit ditemani istrinya, dengan keluhan mudah lupa, sudah tidak mengenali beberapa anggota keluarga, malas makan, malas berkomunikasi, mudah marah sejak 9 tahun lalu, diawali sejak sekitar 1 bulan setelah didiagnosis stroke iskemik, dan semakin lama semakin memberat, terutama sejak 1 tahun terakhir. Pasien awalnya hanya sering bertanya berulang-ulang, lupa menyimpan barang, namun lama kelamaan kejadian lupa tersebut bertambah berat. Pasien tidak ingat waktu dan harus diingatkan termasuk waktu untuk minum obat oleh istri pasien serta sudah tidak dapat mengingat waktu sholat. Pasien awalnya masih mengenali anggota keluarga, namun lama kelamaan memberat dan saat ini masih mengenali istrinya, namun sudah tidak mengenali anaknya. Pasien terkadang masih mengetahui tempat dimana pasien berada. Dalam kehidupan sehari-hari, pasien sering tidak mau makan karena tidak ingat dirinya sudah makan atau belum. Pasien saat ini sudah tidak dapat transaksi uang. Dalam aktivitas kehidupan sehari-hari, pasien dibantu penuh oleh istrinya. Gejala perilaku dan psikologis pada demensia (GPPD) pada pasien, didapatkan adanya gangguan suasana perasaan/mood berupa depresi ringan. Tidak ada gangguan persepsi (halusinasi, waham), gangguan isi pikir, maupun gangguan perilaku. Pasien memiliki riwayat stroke iskemik 9 tahun lalu, hipertensi, dislipidemia, penyakit jantung koroner, gagal jantung kongesif yang terkontrol. Pasien sudah beberapa bulan tidak konsumsi obat darah tinggi dengan alasan tekanan rendah selama beberapa bulan, namun masih rutin meminum obat pengencer darah dan obat-obatan dari dokter jantung. Riwayat konsumsi alkohol dan merokok disangkal. Tidak ada riwayat keluarga dengan demensia.

Pada pemeriksaan fisik saat ini, ditemukan kelemahan anggota gerak kiri, kekuatan motorik ekstremitas kanan atas bawah 5555/5555 dan ekstremitas kiri atas bawah 4444/4444, dan mobilisasi menggunakan kursi roda. Tidak ditemukan *cranial nerve palsy*.

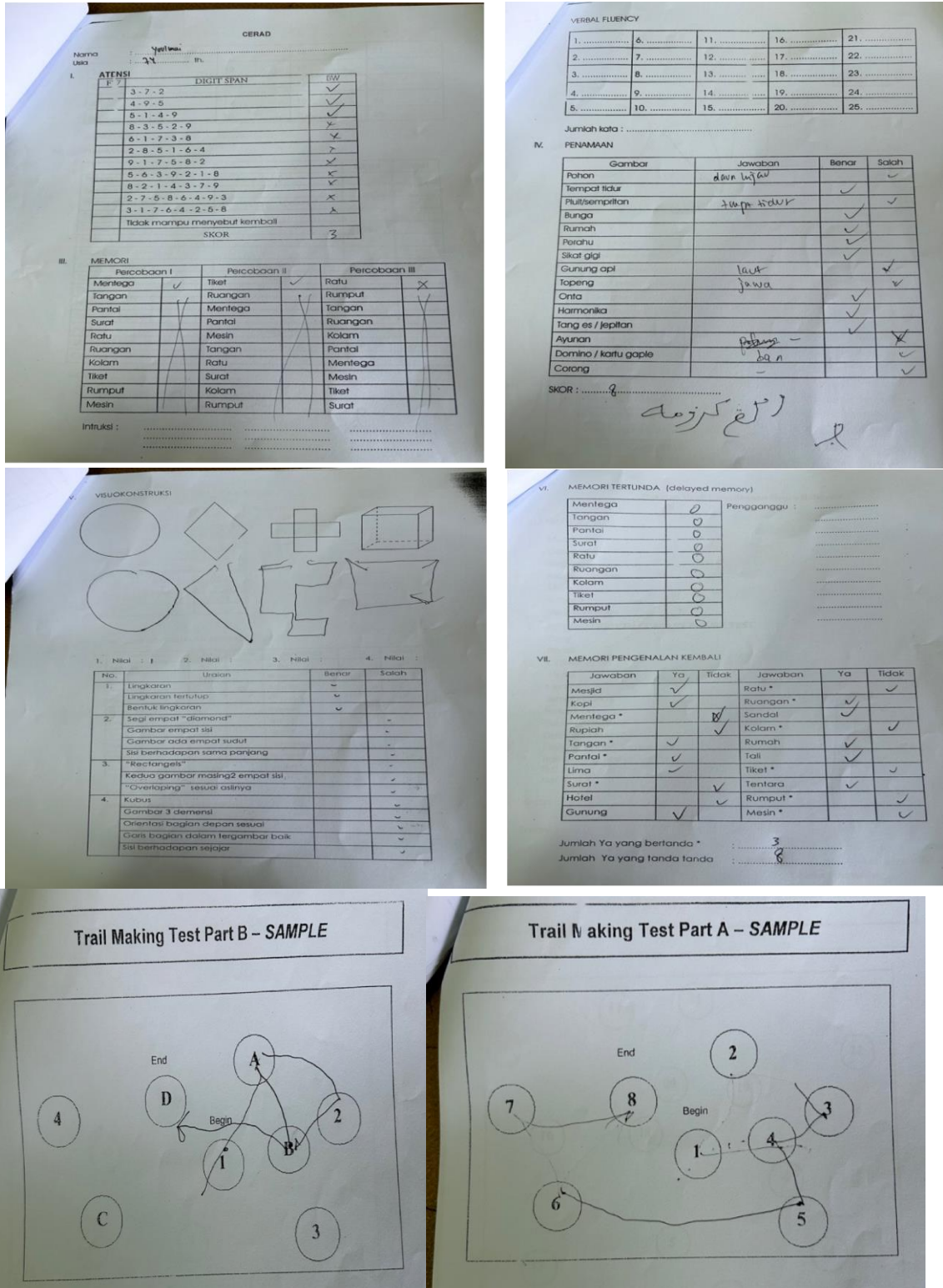Pada pemeriksaan Geriatric Depression Scale (GDS) didapatkan hasil 17/30 yang menunjukkan adanya depresi ringan pada pasien. Pada pemeriksaan Montreal Cognitive Assessment versi Indonesia (*Moca-Ina*), didapatkan hasil 8/30 yang menunjukkan adanya gangguan fungsi kognitif. Pasien mengalami gangguan fungsi eksekutif dan visuospasial yang jelas yang dinilai dari hasil tes *clock-drawing*, pasien tidak dapat menggambar lingkaran tertutup, serta tidak dapat meletakkan angka dan jarum jam pada posisi tepat. Domain yang terganggu adalah fungsi eksekutif, visuospasial, atensi, bahasa, abstraksi, memori tunda, dan orientasi. Pada *Mini-Mental Status Exam (MMSE)*, didapatkan hasil 18/30, dengan domain yang terganggu yaitu atensi dan kalkulasi, recall, visuokonstruksi. Tes CERAD tidak dapat dinilai secara keseluruhan dikarena pasien tidak kooperatif dan menolak menyelesaikan tes. Namun hasil tes yang sudah dikerjakan menunjukkan adanya gangguan atensi, memori, memori tunda, visuokonstruksi, dan fungsi eksekutif.



Gambar 1. Hasil Pemeriksaan MoCA-Ina



Gambar 2. Hasil Pemeriksaan MMSE

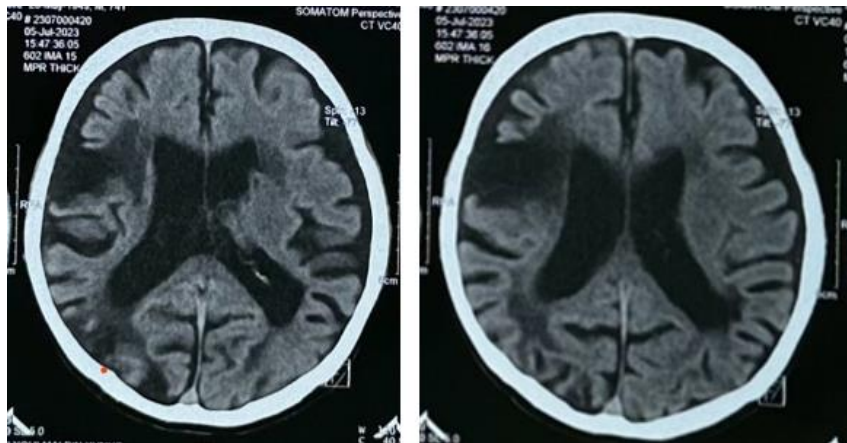


Gambar 3. Hasil Pemeriksaan tes CERAD

Activities of Daily Living (ADL) pasien adalah ketergantungan penuh. Pasien harus dibantu dalam hal makan, berpindah dari kursi roda ke tempat tidur atau sebaliknya, kebersihan diri (mencuci muka, menyisir, mencukur, dan menggosok gigi), aktivitas di toilet

(menyemprot, mengelap), mandi, berjalan di jalan yang datar, naik turun tangga, berpakaian, mengontrol buang air besar dan buang air kecil.

Pemeriksaan *computed tomography* (CT) scan kepala menunjukkan lesi hipodens di pons, serebelum kanan, nucleus caudatus kanan kiri, capsula externa kanan, corona radiata kanan kiri, dan atrofi otak.



Gambar 4. Hasil CT-Scan Kepala

Pasien didiagnosis memiliki riwayat stroke infark, penyakit jantung koroner, gagal jantung kongestif, dislipidemia serta demensia vaskular. Pasien mendapatkan tatalaksana berupa medikamentosa citicolin 3 x 500 mg, donepezil 5 mg 1-0-0, aspilet 1 x 80 mg serta melanjutkan obat-obatan dari dokter jantung.

BAHASAN

Diagnosis DVa ditegakkan berdasarkan kriteria diagnostik tertentu. Selain kriteria DSM-V, kriteria yang sering digunakan adalah berdasarkan *National Institute of Neurological Disorders and Stroke-Association Internationale pour la Recherche à l'Enseignement en Neurosciences* (NINDS-AIREN) (Besin V & Besin G, 2023). Berdasarkan kriteria ini, terdapat 3 kategori yaitu DVa probabel, *possible*/kemungkinan dan definit (Psych Db, 2023). Diagnosis probabel DVa mengharuskan terpenuhinya semua hal berikut: (1) gejala dan tanda demensia (2) penyakit serebrovaskular, yang terbukti pada pemeriksaan fisik dan pencitraan (CT Scan dan atau MRI) (3) adanya hubungan dari kondisi 1 dan 2 di atas berupa (3a) awitan demensia dalam 3 bulan setelah diketahui terkena stroke dan (3b) penurunan fungsi kognitif yang drastis atau berfluktuasi (Psych Db, 2023). Demensia ditandai oleh penurunan kognitif berupa gangguan memori dan dua atau lebih domain kognitif (orientasi, perhatian, bahasa, fungsi visuospasial, eksekutif, serta kontrol motorik/praksis) yang cukup parah sehingga mengganggu aktivitas sehari-hari dan bukan karena efek fisik stroke. Penyakit serebrovaskular dibuktikan dengan tanda-tanda fokal pada pemeriksaan neurologis berupa hemiparesis, paresis kranialis, tanda Babinski, defisit sensorik, hemianopia, dan disartria yang konsisten dengan stroke, dan bukti adanya penyakit serebrovaskular pada pencitraan otak. Hubungan antara demensia dan stroke berupa hubungan temporal yaitu timbulnya demensia dalam waktu 3 bulan setelah stroke dan kemunduran fungsi kognitif yang tiba-tiba atau perkembangan defisit kognitif yang berfluktuasi dan bertahap. Manifestasi klinis yang konsisten dengan diagnosis DVa probabel berupa gangguan gaya berjalan sejak dini (gaya berjalan langkah kecil/*marche a petits pas*, gaya berjalan magnetik, aprasik-ataksik atau parkinsonian), riwayat goyah dan sering jatuh tanpa sebab yang jelas, gejala buang air kecil yang terjadi awal (frekuensi, urgensi) yang tidak

dapat dijelaskan oleh penyakit urologi, kelumpuhan pseudobulbar, perubahan kepribadian dan suasana hati, abulia, depresi, inkontinensia emosional, atau defisit subkortikal lainnya termasuk defisit psikomotor dan fungsi eksekutif.

Pada laporan kasus ini, pasien telah berusia 74 tahun, dengan diagnosis riwayat stroke iskemik disertai faktor risiko vaskular berupa usia, hipertensi, dislipidemia, dan penyakit jantung. Keluarga pasien awalnya mengeluhkan gangguan daya ingat. Pada pemeriksaan fungsi kognitif, terdapat gangguan kognitif multidomain pada domain fungsi eksekutif, visuospasial, memori tunda, atensi, bahasa, abstraksi, dan orientasi yang konsisten pada pemeriksaan MMSE, MoCa Ina maupun CERAD. Gangguan kognitif tersebut membuat pasien tidak dapat melakukan aktivitas sehari-hari sehingga pasien bergantung penuh pada keluarga. Pada pemeriksaan perilaku dan mood, didapatkan gangguan emosi pada pasien berupa mudah marah. Diagnosis stroke ditegakkan berdasarkan adanya defisit fokal berupa hemiparesis sinistra. Pasien tidak memiliki riwayat jatuh, namun kesulitan untuk berjalan mandiri sehingga mobilisasi terganggu dan harus menggunakan kursi roda. Pada CT Scan terdapat gambaran infark multipel. Keluhan mudah lupa timbul dalam waktu 1 bulan sesudah kejadian stroke iskemik dan memberat hingga saat ini. Hal-hal tersebut memenuhi kriteria untuk penegakan diagnosis DVa probabel.

Kriteria eksklusi dalam menegakkan diagnosis DVa probabel adalah gangguan kesadaran, delirium, psikosis, afasia berat atau gangguan sensorimotor yang menghalangi penilaian neuropsikologis, serta penyakit sistemik atau otak lain (seperti Alzheimer). Ciri-ciri yang membuat diagnosis DVa menjadi tidak mungkin adalah timbulnya defisit memori secara dini, perburukan progresif defisit memori dan fungsi kognitif lainnya tanpa adanya lesi otak yang berkorelasi pada pencitraan, tidak adanya tanda neurologis fokal lain selain defisit kognitif, serta tidak adanya lesi serebrovaskular pada CT Scan/MRI otak (Psych Db, 2023). Kondisi pasien saat pemeriksaan adalah sadar penuh, tidak terdapat gangguan bahasa berat, serta dapat melakukan penilaian neuropsikologis meskipun tidak tuntas. Defisit memori pada pasien memang terjadi saat awal, namun sayangnya hal itu tidak dapat dibuktikan secara objektif melalui pemeriksaan neurokognitif, apakah memang domain yang terganggu adalah memori atau disertai gangguan domain kognitif lain. Perburukan defisit memori pada pasien tidak terjadi secara progresif, namun bertahap. Diagnosis klinis DVa pada pasien demensia dan penyakit serebrovaskular tegak bila sebab demensia lain dieksklusi (Kalaria & Erkinjuntti, 2006). DVa secara klinis dibedakan dari demensia Alzheimer berdasarkan pola perjalanan gejala klinis, riwayat penyakit vaskular dan temuan defisit neurologis fokal (Besin V & Besin G, 2023). Pada kasus ini, pasien memiliki riwayat penyakit vaskular, ditemukan hemiparesis dengan gambaran pencitraan yang sesuai, dan adanya hubungan temporal antara demensia dan kejadian penyakit serebrovaskularnya. Kriteria demensia berdasarkan defisit memori berdasarkan konsep pada demensia Alzheimer sesuai dengan domain kognitif utama yang terganggu. Namun hal ini tampaknya kurang sesuai dengan DVa, dimana struktur terkait memori (misalnya lobus temporal mesial, talamus) masih intak sehingga pada awal mungkin fungsi memori masih relatif baik. Pemeriksaan neurokognitif pada pasien dilakukan setelah perjalanan penyakit berlangsung selama 9 tahun, sehingga sudah mengenai seluruh domain kognitif. Namun masih tampak jelas bahwa domain fungsi eksekutif terganggu baik dari klinis maupun pemeriksaan neurokognitif.

Diagnosis DVa *possible*/kemungkinan mencakup demensia disertai tanda neurologis fokal pada pasien yang tidak dilakukan CT Scan/MRI otak; tidak adanya hubungan temporal yang jelas antara demensia dan stroke; atau pada awitan yang tidak kentara dan perjalanan penyakit yang berubah-ubah dalam hal defisit kognitif.² Diagnosis DVa definit ditegakkan berdasarkan adanya kriteria klinis DVa probabel, disertai bukti histopatologis penyakit serebrovaskular (biopsi atau otopsi), tidak adanya *neurofibrillary tangles* dan plak neuritik melebihi yang diharapkan untuk usia; dan tidak adanya gangguan klinis atau patologis lain yang menyebabkan

demensia (Psych Db, 2023). Pada pasien, terdapat pencitraan yang berkorelasi dengan diagnosis strokenya, sehingga tidak tergolong DVa *possible*/kemungkinan. Diagnosis definit sulit didapat karena tindakan biopsi atau otopsi tidak umum dilakukan pada kasus seperti ini di Indonesia.

Dalam penegakan diagnosis, kita harus menyingkirkan etiologi sekunder penurunan kognitif, termasuk gangguan depresi mayor, gangguan tiroid, obat-obatan (misalnya benzodiazepin atau antikolinergik), penyalahgunaan alkohol, infeksi otak (misalnya neurosifilis), atau demensia terkait virus imunodefisiensi manusia (Smid, et all., 2022). Pemeriksaan laboratorium yang direkomendasikan meliputi pemeriksaan darah lengkap, panel metabolik, hormon tiroid, *rapid plasma reagin* (RPR), dan vitamin B12 Sanders, et all., 2023). Pemeriksaan *Geriatric Depression Scale* (GDS) pada pasien menunjukkan adanya depresi ringan. Depresi adalah salah satu diagnosis banding demensia. Hubungan antara depresi dan demensia adalah kompleks, karena gejala depresi dapat merupakan manifestasi awal demensia. Depresi adalah faktor risiko demensia yang dapat dimodifikasi. Secara bersamaan, pasien dengan gejala depresif harus mendapatkan tatalaksana. Namun, jika defisit kognitif menetap setelah tatalaksana optimal, maka kita harus mencurigai etiologi degeneratif. Pada laporan kasus, karena pasien masih kontrol ke poli jantung, maka panel metabolik seperti gula darah dan profil lipid diperiksa secara berkala dan mendapat tatalaksana. Pemeriksaan tiroid dan RPR tidak dilakukan karena tidak ada manifestasi penyakit tiroid dan sifilis yang jelas. Pemeriksaan kadar serum vitamin B12 tidak dilakukan dikarenakan keterbatasan biaya dan pemeriksaan ini belum tersedia luas.

Manifestasi klinis demensia yaitu berupa masalah dengan pemikiran, penalaran, ingatan, penilaian, dan perencanaan; kesulitan mempelajari keterampilan baru; manajemen diri dan melakukan kegiatan sehari-hari; perubahan perilaku dan suasana hati; perubahan kemampuan berbicara, memahami, dan mengekspresikan kata-kata, kemampuan fokus dan memperhatikan; impulsif, halusinasi, ketidakpercayaan, dan ketakutan; pertanyaan dan percakapan yang diulang-ulang serta perubahan kepribadian (National Institute of Health, 2021). Pada laporan kasus ini, manifestasi klinis didapatkan semua pada pasien kecuali halusinasi. Pola defisit kognitif pada DVa dapat melibatkan seluruh domain fungsi kognitif, dengan kecenderungan untuk mengenai fungsi eksekutif, yang bertanggung jawab untuk perencanaan, memulai, mengurutkan dan memantau perilaku bertujuan (Besin V & Besin G, 2023). Pasien memiliki gangguan berat dalam fungsi eksekutif yang tergambar pada hasil tes *clock drawing*.

Jika terdapat kecurigaan DVa, pasien harus menjalani pemeriksaan neurokognitif, yang memungkinkan praktisi untuk menilai defisit domain kognitif. AD8 yang dinilai secara mandiri adalah alat yang valid untuk status kognitif pada populasi Asia ketika diberikan kepada pasien demensia dan pengasuh. AD8 efektif dan lebih sensitif dibandingkan MMSE atau MoCA dalam membedakan individu tanpa demensia dengan mereka yang memiliki gangguan kognitif ringan/ *mild cognitive impairment* dengan sensitivitas 84% dan spesifisitas 65%. Namun MMSE dan MoCA lebih efektif dalam membedakan tingkat keparahan demensia dibandingkan AD8.¹³ MMSE dan MoCA merupakan tes skrining kognitif yang paling banyak digunakan oleh dokter untuk evaluasi kognitif secara umum.¹⁴ CERAD umum digunakan di klinik gangguan memori di pusat kesehatan tersier. CERAD mengembangkan penilaian klinis, neuropsikologis, dan neuropatologis terstandarisasi dan tervalidasi yang digunakan oleh *Alzheimer Disease Centers* (Fillenbaum, et all., 2008). Konsensus dari NINDS untuk penilaian seluruh domain kognitif terutama fungsi eksekutif terdiri dari tiga protokol berbeda : (1) Protokol 60 menit, terdiri dari tes untuk menilai empat domain (eksekutif, bahasa, visuospasial dan memori) ditambah tes perubahan perilaku dan mood; (2) Protokol 30 menit dengan tes dipilih dari rangkaian sebelumnya untuk digunakan sebagai instrumen skrining untuk pasien dengan gangguan kognitif vaskular; (3) Protokol 5 menit yang dapat digunakan sebagai instrumen skrining di kantor atau *bedside* yang terdiri dari subtes dari MoCA mencakup *5-word*

immediate and delayed memory, 6-item orientation task dan one-letter phonemic fluency test (Besin V & Besin G, 2023). Pada kasus ini dilakukan pemeriksaan lengkap berupa MoCa-Ina, MMSE, dan tes CERAD, namun tidak dapat diselesaikan oleh pasien, kemungkinan karena memang terlalu lama dan pasien merasa bosan. Hasil pemeriksaan MoCa-Ina, MMSE, dan tes CERAD menunjukkan adanya gangguan lebih dari dua domain kognitif yaitu fungsi eksekutif, visuospasial, memori, atensi, kalkulasi, visuokontruksi, bahasa, abstraksi, memori tunda, dan orientasi.

Gangguan pada aktivitas sehari-hari (*activity of daily living* atau ADL) akibat penurunan fungsi kognitif merupakan suatu bagian penting pada kriteria demensia dan harus selalu dinilai sebagai langkah diagnostik untuk membedakan gangguan kognitif ringan/ *mild cognitive impairment* (MCI) dengan demensia. Terdapat dua hal yang harus dinilai yaitu ADL dasar (aktivitas penting untuk perawatan diri seperti berpakaian, mandi, berkemih dan makan) dan ADL instrumental (aktivitas seperti menyiapkan makanan, menelepon, mengurus rumah tangga, mengurus keuangan, berpergian keluar rumah, mengelola pengobatan, dan seterusnya) (Besin V & Besin G, 2023). Pada kasus, ADL pasien adalah ketergantungan secara penuh.

Pemeriksaan pencitraan otak berupa CT *scan* atau MRI dilakukan untuk penegakan diagnosis serta menyingkirkan diagnosis lain. Tidak adanya lesi vaskular pada MRI otak menyingkirkan diagnosis DVa. Pada gangguan kognitif vaskular dan DVa tidak ada gambaran patognomonik. CT *scan* atau MRI dapat menunjukkan infark pembuluh darah besar atau infark tunggal strategis (girus angularis, talamus, otak depan basal, atau wilayah arteri cerebri posterior atau arteri cerebri anterior), ganglia basal, lakuna materi putih, atau lesi materi putih periventrikel yang luas, atau kombinasinya. Pemeriksaan MRI merupakan pencitraan ideal pada kasus gangguan kognitif karena merupakan modalitas paling sensitif. Sekuens minimal yang diperlukan adalah *3D T1-weighted, T-2 weighted, fluid-attenuated inversion recovery* (FLAIR), dan *gradient echo* untuk melihat anatomi dan adanya infark atau patologi lain, pendarahan kecil dan besar serta akut dan kronik (Besin V & Besin G, 2023). Pada pasien, CT *scan* kepala menunjukkan lesi hipodens di pons, serebelum kanan, nucleus caudatus kanan kiri, capsula externa kanan, corona radiata kanan kiri, dan atrofi otak. Hal ini sesuai dengan penelitian bahwa kontributor vaskular tersering pada DVa adalah penyakit pembuluh darah kecil, yang meliputi cedera pembuluh darah mikro di otak termasuk arteri perforating, anterior, kapiler dan venula, yang mengenai kortikal dan subkortikal materi abu dan putih. Penyakit pembuluh darah kecil juga sering terjadi bersamaan dengan aterosklerosis pada pembuluh darah besar ekstrakranial dan embolisme (Kalaria, 2016).

Diagnosis gangguan kognitif vaskular dapat ditambah dengan biomarker di darah atau cairan serebrospinal yang dapat membedakan gangguan kognitif vaskular dari demensia Alzheimer. Penelitian genetik terkait gangguan kognitif vaskular sejauh ini masih berfokus terutama pada stroke dan fenotip intermedietnya. Penelitian spesifik pada gangguan kognitif vaskular masih jarang (Besin V & Besin G, 2023). Pada kasus ini, tidak dilakukan karena pemeriksaan tersebut belum tersedia secara luas dan terkendala biaya.

Tatalaksana gejala dapat berupa pemberian asetilkolinesterase inhibitor (donezepil, rivastigmin, galantamin) atau antagonis reseptor NMDA (memantin), namun faktanya hingga saat ini tidak ada pendekatan farmakologis yang disetujui *Food and Drug Administration* secara eksplisit untuk DVa (Sanders, et all., 2023). Pencegahan dan tatalaksana non-farmakologi termasuk modifikasi gaya hidup untuk mengontrol faktor risiko vaskular yang dapat dimodifikasi seperti hipertensi, diabetes mellitus dan dislipidemia (Sanders, et all., 2023). Gangguan kognitif vaskular adalah sering terjadi dan penting untuk dideteksi sesegera mungkin karena dengan mengendalikan faktor risiko, terutama hipertensi, dapat memperlambat onset dan perkembangannya (Ghafar, et all., 2019).

KESIMPULAN

Demensia vaskular akan semakin meningkat kejadiannya sehingga diperlukan peningkatan kemampuan dokter dalam mendiagnosis sedini mungkin serta memberikan tatalaksana yang tepat. Diagnosis demensia mengacu kepada kriteria tertentu yang sudah baku. Skrining fungsi kognitif hendaknya dilakukan pada setiap (1) pasien dengan faktor risiko vaskular; (2) pasien dengan gangguan kognitif atau gangguan perilaku minimal atau subjektif yang dilaporkan kerabat; (3) pasien yang telah mengalami stroke.

UCAPAN TERIMA KASIH

Ucapan terima kasih ditujukan kepada Rumah Sakit Umum Daerah Ciawi yang telah membantu terselesaikan penelitian ini dan kepada seluruh civitas akademika Universitas Tarumanegara yang telah mendukung penuh terselesaikannya artikel ini.

DAFTAR PUSTAKA

- Publishing [serial online]. 2023. [cited 2024 Jan 26] Available from: <https://www.ncbi.nlm.nih.gov/books/NBK430817/>
- PsychDB. Vascular Dementia. [homepage on the internet]. C2023 [updated 2023 Oct 12; cited 2024 Jan 26] Available from: <https://www.psychdb.com/geri/dementia/vascular#neuroimaging>
- World Health Organisation [homepage on the Internet]. c2023 [updated 2023 Mar 15; cited 2024 Feb 7]. Available from: https://www-who-int.translate.goog/news-room/factsheets/detail/dementia?_x_tr_sl=en&_x_tr_tl=id&_x_tr_hl=id&_x_tr_pto=tc
- Bestari AP. Mengenal Demensia Alzheimer. Kemenkes Direktorat Jenderal Pelayanan Kesehatan [serial online]. 2023 [cited 2024 Feb 7]. Available from: https://yankes.kemkes.go.id/view_artikel/2819/mengenal-demensia-alzheimer
- Besin, V., & Besin, G. (2023). Ayo Bersama Cegah Demensia.
- Ghafar, M. Z. A. A., Miptah, H. N., & O'Caoimh, R. (2019). Cognitive screening instruments to identify vascular cognitive impairment: A systematic review. *International journal of geriatric psychiatry*, 34(8), 1114-1127.
- Alagiakrishnan, K. Vascular Dementia. Medscape [serial on the internet]. 2018 [cited 2024 Feb 7]. Available from : <https://emedicine.medscape.com/article/292105-overview#a6>
- National Institute of Health. The dementias: Hope through research. [monograph online]. 2021. [cited 2024 Jan 27]. Available from: <https://order.nia.nih.gov/sites/default/files/2021-11/dementia-hope-through-research.pdf>
- Benisty, S., Hernandez, K., Viswanathan, A., Reyes, S., Kurtz, A., O'Sullivan, M., ... & Chabriat, H. (2008). Diagnostic criteria of vascular dementia in CADASIL. *Stroke*, 39(3), 838-844.
- Scheltens P, Hijdra AH. Diagnostic Criteria for Dementia Vascular. Pathophysiology of Haemostasis and Thrombosis [serial on the internet]. 1999 [cited 2024 Feb 7]; 28 (3-4): 151–157. Available from: <https://karger.com/pht/article-abstract/28/3-4/151/155483/Diagnostic-Criteria-for-Vascular-Dementia?redirectedFrom=fulltext>
- Kalaria, R. N., & Erkinjuntti, T. (2006). Small vessel disease and subcortical vascular dementia. *Journal of clinical neurology*, 2(1), 1-11.
- Smid, J., Studart-Neto, A., César-Freitas, K. G., Dourado, M. C. N., Kochhann, R., Barbosa, B. J. A. P., ... & Vale, F. A. C. (2022). Subjective cognitive decline, mild cognitive impairment, and dementia-syndromic approach: recommendations of the Scientific Department of Cognitive Neurology and Aging of the Brazilian Academy of Neurology. *Dementia & Neuropsychologia*, 16, 1-24.

- Chin, R., Ng, A., Narasimhalu, K., & Kandiah, N. (2013). Utility of the AD8 as a self-rating tool for cognitive impairment in an Asian population. *American Journal of Alzheimer's Disease & Other Dementias*®, 28(3), 284-288.
- Trzepacz, P. T., Hochstetler, H., Wang, S., Walker, B., Saykin, A. J., & Alzheimer's Disease Neuroimaging Initiative. (2015). Relationship between the Montreal Cognitive Assessment and Mini-mental State Examination for assessment of mild cognitive impairment in older adults. *BMC geriatrics*, 15, 1-9.
- Fillenbaum, G. G., van Belle, G., Morris, J. C., Mohs, R. C., Mirra, S. S., Davis, P. C., ... & Heyman, A. (2008). Consortium to Establish a Registry for Alzheimer's Disease (CERAD): the first twenty years. *Alzheimer's & dementia*, 4(2), 96-109
- Kalaria, R. N. (2016). Neuropathological diagnosis of vascular cognitive impairment and vascular dementia with implications for Alzheimer's disease. *Acta neuropathologica*, 131(5), 659-685.