



## **PSYCHOGENIC NON-EPILEPTIC SEIZURE (PNES) – LAPORAN KASUS**

**Ferrel Briliyant Ursula<sup>1</sup>, Adinda Zhafira Dyanti Putri<sup>1</sup>, Hening Tri Utami<sup>2</sup>✉**

<sup>1</sup> Progam Studi Profesi Dokter, Fakultas Kedokteran Universitas Tarumanagara, Jakarta

<sup>2</sup> Departemen Neurologi, RSUD K.R.M.T Wongsonegoro, Semarang  
tamee013@gmail.com

### **Abstrak**

Psychogenic Non-Epileptic Seizure (PNES) adalah kejadian paroksismal dan tiba-tiba yang menyerupai kejang epileptik namun tidak disebabkan oleh suatu gangguan organik, yang dibuktikan oleh rekaman elektroensefalografi (EEG) yang menunjukkan bahwa aktivitas otak normal selama kejadian yang menyerupai kejang. Sebaliknya, gangguan ini merupakan manifestasi dari tekanan psikologis dan emosi yang belum terselesaikan. PNES dapat terjadi pada semua usia namun paling sering terjadi antara usia 15 - 35 tahun, dan lebih sering terjadi pada wanita. Gangguan ini sering salah didiagnosis sebagai epilepsi, sehingga menempatkan pasien pada risiko komplikasi iatrogenik. Kami telah melaporkan sebuah kasus PNES pada wanita usia 22 tahun yang mengalami kejang pada bagian kanan tubuh secara tidak sinkronik, yang awalnya ditatalaksana sebagai kejang epileptik namun tidak didapatkan gelombang epileptogenik pada EEG sehingga didiagnosis PNES. Untuk mengurangi morbiditas dan mortalitas pasien, PNES harus dengan cepat dievaluasi dan ditangani secara psikiatrik. PNES juga berhubungan dengan berbagai kondisi komorbiditas psikiatri sehingga kondisi-kondisi ini juga harus ditatalaksana secara adekuat.

**Kata kunci :** *psychogenic non-epileptic seizures (PNES), non-epileptic seizure, pseudoseizure*

### **Abstract**

*Psychogenic Non-Epileptic Seizure (PNES) is a paroxysmal and sudden event that resembles epileptic seizures but is not caused by an underlying condition, as evidenced by electroencephalography (EEG) recordings that reveal normal brain activity during seizure-like events. Rather, this condition is a result of unresolved psychological and emotional distress. PNES can occur at any age, although it is most common between the ages of 15 and 35, with women being more likely to develop it. This disorder is often misdiagnosed as epilepsy, placing patients at risk of iatrogenic complications. We present a case of PNES in a 22-year-old woman who had seizures on the right side of her body asynchronously. The seizures were first treated as epileptic seizures, but no epileptogenic waves were seen on the EEG, indicating PNES. PNES is further associated with a variety of psychiatric comorbidities, which must be managed appropriately.*

**Keywords :** *psychogenic non-epileptic seizures (PNES), non-epileptic seizure, pseudoseizure*

## PENDAHULUAN

Psychogenic Non-Epileptic Seizure (PNES), sebelumnya dikenal sebagai pseudoseizure, didefinisikan sebagai suatu kejadian paroksismal dan tiba-tiba yang menyerupai kejang epileptic namun tidak disebabkan oleh suatu gangguan organik, yang dibuktikan oleh rekaman elektroensefalografi (EEG) yang menunjukkan bahwa aktivitas otak normal selama kejadian yang menyerupai kejang. PNES adalah sebuah diagnosis eksklusif, dimana untuk menegakkan diagnosis PNES, gangguan organik yang dapat menyebabkan kejang harus dieksklusikan terlebih dahulu lalu didukung oleh rekaman aktivitas otak yang normal selama aktivitas ‘kejang’. Oleh karena itu, EEG merupakan standar emas untuk penegakan diagnosis PNES. (Lanzillotti et al., 2021; van Ool et al., 2018)

Studi menunjukkan bahwa PNES memiliki insidensi 3,1 per 100.000 per tahun, dan prevalensinya sebesar 108,5 per 100.000. Sebagai perbandingan, epilepsi memiliki kejadian 62 per 100.000 per tahun dan prevalensi 1,2% atau 1.200 per 100.000. PNES dapat terjadi pada semua usia, namun paling sering terjadi antara usia 15 dan 35 tahun. Prevalensi tertinggi pada kelompok usia 15 hingga 19 tahun sebesar 59,5 per 100.000 penduduk. Gangguan ini lebih sering terjadi pada perempuan, dan khususnya pada perempuan yang pernah menjadi korban kekerasan. Pelecehan pada masa kanak-kanak (seksual, emosional, atau fisik) sangat berkorelasi dengan perkembangan PNES selanjutnya. Gangguan kejiwaan seperti depresi, kecemasan, dan post-traumatic stress disorder (PTSD) juga sering terlihat pada pasien PNES. (Tilahun & Bautista, 2022)

PNES bertanggung jawab atas 30% kasus yang dianggap sebagai epilepsi refrakter. Beberapa pasien bahkan membutuhkan waktu hingga 7 tahun untuk mencapai diagnosis PNES dari diagnosis epilepsi. Dengan keterlambatan diagnosis PNES, pasien mendapatkan pengobatan yang tidak perlu dan juga mengalami kerugian finansial yang signifikan. (Asadi-Pooya & Bahrami, 2019) Diagnosis banding PNES meliputi serangan epilepsi, gangguan pergerakan, dan beberapa kejadian paroksismal lainnya, seperti sinkop. Epilepsi dan PNES memiliki beragam gejala dan tanda yang membedakan. Misalnya, pasien dengan PNES sering menunjukkan gerakan anggota badan yang tidak sinkron, gerakan yang terputus-putus, gerakan kepala ke samping, dan gerakan pelvik,; namun, tidak satu pun dari gejala-gejala tersebut yang patognomonik terhadap

PNES. Di sisi lain, inkontinensia urin dan cedera iktal sering kali dikaitkan dengan serangan epilepsi; namun, hal ini juga tidak patognomonik terhadap serangan epilepsi. (Gordon et al., 2014; LaFrance & Benbadis, 2011) Laporan kasus ini bertujuan untuk menjelaskan mengenai kasus PNES yang terdiagnosis dengan EEG dan klinis pada seorang perempuan usia 22 tahun.

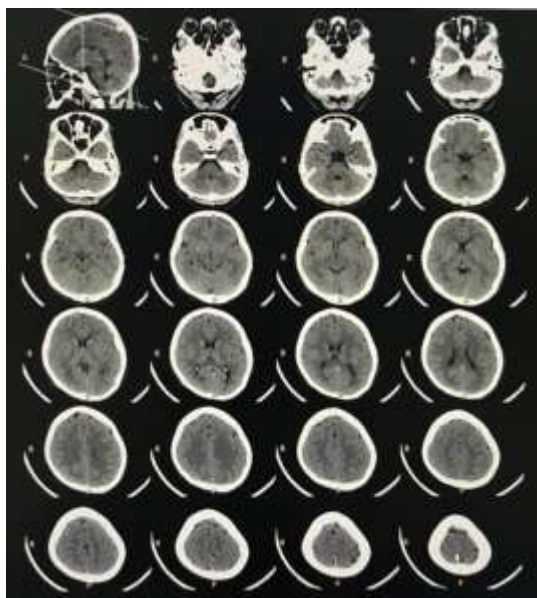
## LAPORAN KASUS

Seorang pasien perempuan berusia 22 tahun dibawa ke IGD dengan keluhan kejang tidak berhenti (>30 menit) sejak 4 jam sebelum masuk rumah sakit disertai penurunan kesadaran. Kejang saat ini merupakan kejang ke dua yang terjadi dalam satu hari ini, dimana kejang pertama terjadi pada sisi kanan tubuh tampak kelojotan (lengan dan kaki) dan mulut mencong ke kiri. Pola kejang didahului dengan rasa kesemutan pada ibu jari kaki dan tangan kanan yang merambat dan diikuti dengan kejang yang dimulai dari jari kaki yang kemudian merambat ke atas tetapi terbatas pada sisi kanan tubuh (kaki dan lengan). Kejang tidak disertai penurunan kesadaran, terjadi sekitar 15 menit dan berhenti spontan. Kejang bersifat kelonjotan satu sisi yang tidak beraturan dan gerakannya berubah-ubah. Pasien merasakan sisi kanan tubuh terasa lebih lemah setelah kejang hingga mengganggu aktivitas. Pasien kemudian kembali kejang dengan pola yang sama hingga merasa lemas dan sempat kehilangan kesadaran, kejang kemudian baru berhenti setelah menerima obat di IGD.

Pasien memiliki riwayat meningoencephalitis 3 minggu sebelumnya, juga mengalami manigestasi kejang. Setelah perawatan intensif, pasien dinyatakan sembuh, tidak mengalami kejang kembali dan rutin mengonsumsi OAE hingga saat ini (pasien tidak mengingat obatnya). Tidak ada riwayat penyakit atau pengobatan lainnya. Pasien tinggal bersama orang tuanya, diketahui pasien sedang menjalani penyusunan skripsi bersamaan dengan rutinitasnya sebagai atlet diving. Akibatnya, pasien sering begadang, terlambat makan, menggunkan computer dalam jangka waktu yang lama. Pasien seringkali merasa tertekan dan stress akibat aktivitas kesehariannya. Stressor lainnya yaitu terdapat permasalahan keluarga yang memberatkan pasien (pasien tidak memberitahu masalahnya secara spesifik)

Pada pemeriksaan fisik ditemukan tanda vital pasien dalam batas normal, pemeriksaan sistemik dan neurologis pasien seluruhnya dalam

batas normal. Pada pemeriksaan laboratorium ditemukan hipokalemia dengan kadar kalium 3,0 mmol/L dengan selebihnya dalam batas normal. Pasien dikonsultasikan ke Bagian Penyakit Dalam untuk menatalaksana hipokalemia bersamaan dengan pemindahan ke ruang intensif untuk memonitor perkembangan penyakit pasien. Pasien diberikan pengobatan berupa fenitoin, asam valproate dan topiramat dengan pemasangan nasogastric tube (NGT). Selama perawatan di ICU, pasien beberapa kali mengalami kejang berulang dengan durasi yang cukup lama (> 30 menit) dengan pola yang sama, walaupun sudah dalam pengobatan yang adekuat dan koreksi elektrolit. Saat kejang masih belum berhenti pasien kembali diberikan obat tambahan (berupa ketamin, midazolam, propofol) hingga persiapan intubasi saat kejang masih belum berhenti, tetapi saat pasien dipersiapkan untuk dilakukan intubasi, kejang berhenti. Sebagian besar episode kejang terjadi saat pasien dalam keadaan sadar dan sedang ada yang menemani. Selama perawatan pasien juga dipasangkan alat monitor tanda-tanda vital, dan tampak setiap pasien kejang seluruh tanda-tanda vital mencakup tekanan darah, saturasi, dan denyut jantung selalu dalam batas normal selama dan setelah kejang berlangsung. Pemeriksaan penunjang berupa CT-scan juga telah dilakukan pada pasien dan hasil dalam batas normal (Gambar 1).



Gambar 1. Hasil CT-scan pasien

Pasien dicurigai mengalami PNES (psychogenic nonepileptic seizure), hingga di konsultasikan ke Bagian Psikiatri dan mengalami perbaikan dan diarahkan untuk melaksanakan

pemeriksaan elektroensefalografi (EEG) dimana spesialis mengkonfirmasi bahwa pada pasien terdapat gerakan kejang tanpa disertai kelainan pada EEG.

## HASIL DAN PEMBAHASAN

PNES dapat terjadi pada semua usia namun paling sering terjadi antara usia 15 - 35 tahun, dan lebih sering terjadi pada wanita, dan khususnya pada wanita yang pernah menjadi korban kekerasan. Pelecehan pada masa kanak-kanak (seksual, emosional, atau fisik) sangat berkorelasi dengan perkembangan PNES. Pasien dalam kasus memenuhi kriteria demografis dari PNES. Gangguan ini sering salah didiagnosis sebagai epilepsi, sehingga menempatkan pasien pada risiko komplikasi iatrogenik terkait obat anti kejang yang tidak perlu dan intervensi medis yang tidak tepat seperti masuk ke unit perawatan intensif, pemberian benzodiazepin, dan intubasi oral. (Lanzillotti et al., 2021; Tilahun & Bautista, 2022)

Gejala dan tanda PNES menyerupai serangan epilepsi, namun tidak disebabkan oleh aktivitas listrik epilepsi abnormal di otak. Sebaliknya, gangguan ini merupakan manifestasi dari tekanan psikologis dan emosi yang belum terselesaikan. Patofisiologi PNES belum dijelaskan secara pasti, tetapi literatur menunjukkan bahwa PNES adalah kelainan jaringan yang memengaruhi pemrosesan sensorimotor, regulasi emosional, dan respons saraf inhibitorik. Studi neuroimaging fungsional memberikan beberapa bukti bahwa orang dengan PNES memiliki kelainan pada struktur otak limbik termasuk amigdala, hipokampus, gyrus parahippocampal, insula, korteks cinguli, dan korteks prefrontal. (Bodde et al., 2009; McGonigal et al., 2018) PNES adalah suatu kondisi yang dipengaruhi oleh faktor biologis, psikologis dan sosial; semuanya berkontribusi secara kompleks terhadap predisposisi pasien terhadap PNES, memicu episode, dan membuat kondisi tersebut menjadi kronis. Faktor biologis meliputi riwayat cedera kepala dan kondisi somatik seperti migrain, asma, sindrom iritasi usus besar, nyeri kronis, dan insomnia. Sebuah penelitian juga mengusulkan kecenderungan genetik pada PNES. Faktor psikologis yang terkait dengan PNES meliputi gangguan mood, kecemasan, PTSD, dan gaya coping maladaptif. Paparan trauma di awal kehidupan dapat berkontribusi terhadap munculnya gejala kejiwaan seperti disosiasi somatik akibat ketidakmampuan mengatur emosi

dan mengatasi tekanan. Gaya coping yang maladaptif, khususnya gaya koping menghindar dan alexithymia (ketidakmampuan mengidentifikasi dan mendeskripsikan emosi), dapat membuat orang rentan mengalami gejala somatik untuk coping. (Leu et al., 2020; Tuft et al., 2015)

Faktor sosial termasuk riwayat pelecehan, stres kronis, penggunaan narkoba, disfungsi keluarga, perselisihan pernikahan, dan instabilitas finansial. Sebuah faktor tunggal dapat memainkan peran ganda, baik yang menjadi predisposisi maupun yang mendukung kronisitas PNES. Biasanya, kombinasi faktor biopsikosial termasuk kerentanan fisiologis, trauma awal kehidupan, respons maladaptif terhadap tekanan psikologis, dan stres sosial yang berkelanjutan dapat menyebabkan perkembangan dan memperpanjang kronisitas PNES. (Tilahun & Bautista, 2022; Yeom et al., 2021) Pada pasien dalam kasus, faktor-faktor ini mungkin belum dapat ditemukan karena evaluasi psikiatrik dan keluarga mungkin dibutuhkan untuk menentukan faktor-faktor yang mempengaruhi kejadian PNES. Namun, pasien memiliki permasalahan keluarga dan juga sedang mengalami stress fisik dan psikis yang cukup signifikan sehingga dapat menjadi faktor predisposisi munculnya PNES.

Membedakan non-epileptic seizure (NES) dari epileptic seizure (ES) adalah langkah pertama dalam pengobatan yang tepat. PNES dapat tampak mirip dengan ES, dan untuk membedakan kedua jenis kejang tersebut, standar emasnya adalah video EEG. Kelainan neuroimaging struktural tidak mengkonfirmasi atau mengecualikan ES atau PNES, namun hanya untuk mengeksklusikan penyebab kejang lainnya. Video EEG tidak hanya memberikan diagnosis pasti pada hampir 90% pasien tetapi juga memperbaiki diagnosis epilepsi yang salah. Namun, EEG tidak selalu dapat diakses di beberapa fasilitas kesehatan. Oleh karena itu, PNES juga dapat didiagnosis secara klinis. Ada stratifikasi tingkat diagnostik PNES; PNES yang sudah dibuktikan dengan EEG merupakan diagnosis pasti, sedangkan PNES yang tidak dibuktikan dengan EEG namun didukung secara klinis dapat dianggap sebagai PNES yang mungkin/probable. Semiologi antara epilepsi dan PNES disajikan pada Tabel 1. (LaFrance & Benbadis, 2011; Muthusamy et al., 2022)

Tabel 1. Semiologi kejang pada ES dan PNES

Ciri-ciri	PNES	ES
Onset situasional	Umum	Jarang

Onset gradual	Umum	Jarang
Dipicu stimuli (cahaya, suara)	Kadang-kadang	Umum
Tongue biting pada ujung lidah	Kadang-kadang	Umum
Tongue biting pada sisi lidah	Sangat jarang	Umum
Vokalisasi saat kejang	Umum	Sangat jarang
Reorientasi post-iktal cepat	Umum	Sangat jarang
Gerakan ekstremitas tidak beraturan	Umum	Sangat jarang
Gerakan kepala side-to-side	Umum	Sangat jarang
Ictal crying	Kadang-kadang	Sangat jarang
Menutup mata saat kejang	Umum	Sangat jarang
Durasi kejang > 2 menit	Umum	Sangat jarang
Sianosis	Sangat jarang	umum
Mulut tertutup saat kejang	Umum	Sangat jarang
Opsitotonus	Kadang-kadang	Sangat jarang

Namun, tidak adanya perubahan EEG saja tidak selalu bersifat diagnostik. EEG harus ditafsirkan dalam konteks tanda dan gejala klinis. Ciri-ciri semiologi atau gejala kejang yang sangat prediktif terhadap PNES meliputi kejang tipe kejang yang berdurasi lama (> 10 menit), kejang tipe kejang dengan kesadaran utuh, gerakan kepala ke samping yang cepat, gerakan ekstremitas yang tidak beraturan dan berfluktuasi, mata tertutup tidak responsif, dan gerakan pelvik. Gambaran dramatis (misalnya inkontinensia urin dan/atau cedera tubuh) jarang terjadi pada PNES tetapi dapat terjadi. Adanya gambaran dramatis ini mungkin keliru dikaitkan dengan serangan epilepsi dan dapat menyebabkan kesalahan diagnosis dan kesalahan manajemen dalam praktiknya. (Asadi-Pooya & Bahrami, 2019; Tuft et al., 2015)

Tidak ada satu tanda pun yang 100% spesifik untuk PNES. Klinisi harus menyadari bahwa meskipun epilepsi dan PNES memiliki beragam gejala dan tanda yang khas, tidak ada yang patognomonik terhadap kedua diagnosis tersebut. Oleh karena itu, sangat penting untuk menyingkirkan epilepsi dan penyebab lain dari NES seperti sinkop, migrain (yang dapat disertai dengan gejala dan tanda neurologis fokal sementara), distonia paroksismal, dan gangguan pergerakan lainnya. (De Paola et al., 2016; Huepe-

Artigas et al., 2021) PNES juga dapat disebabkan oleh factitious disorder atau malingering. Pada beberapa orang dengan disabilitas perkembangan atau intelektual, kejadian nonepileptic bersifat behavioral atau mencari perhatian. PNES jelas berbeda karena tidak disadari atau disengaja. Banyak orang yang didiagnosis dengan PNES memenuhi kriteria gangguan konversi (juga dikenal sebagai gangguan gejala neurologis fungsional) atau gangguan somatoform lainnya, dan lainnya memenuhi kriteria gangguan disosiatif. Infeksi juga ditemukan dapat menjadi salah satu penyebab kejang, (Olie et al., 2022) namun tidak ada tanda-tanda yang mengarahkan pasien kepada kemungkinan etiologi infeksi dan pasien juga sudah dinyatakan sembuh dari meningoensefalitis sehingga penyebab ini dapat disingkirkan.

Diagnosis yang benar dari PNES vs epilepsi mungkin didasarkan pada kombinasi data yang berbeda termasuk, riwayat pasien, laporan saksi, observasi dokter, dan EEG iktal dan interiktal serta rekaman video EEG. Untuk membuat diagnosis yang terdokumentasi, riwayat penyakit harus sesuai dengan diagnosis PNES; kejadian harus disaksikan oleh dokter yang berpengalaman dalam membuat diagnosis kejadian paroksismal, menunjukkan semiologi khas PNES saat melakukan pemantauan video-EEG; dan terakhir, tidak boleh ada aktivitas epileptiform yang terdeteksi segera sebelum, selama, atau setelah serangan yang terekam dalam rekaman video EEG iktal. (Asadi-Pooya & Bahrami, 2019)

Tatalaksana utama dari PNES adalah psikoterapi. Cognitive behavioral therapy (CBT) adalah metode yang paling umum digunakan. (Tilahun et al, 2022) Jika disfungsi hubungan keluarga merupakan faktor pemicu dan/atau pemelihara, seluruh keluarga harus dilibatkan dalam terapi. Kondisi psikaitrik lainnya yang muncul bersamaan juga harus ditatalaksana. Tidak ada pengobatan farmakologis yang khusus ditujukan untuk PNES. Meskipun demikian, antidepresan sering kali digunakan untuk mengobati PNES, terutama pada pasien dengan wawasan psikologis rendah atau keterlibatan buruk dalam konseling karena alasan lain. Melanjutkan pengobatan obat antiepilepsi (OAE) pada pasien dengan PNES dikaitkan dengan outcome yang buruk. Jika diagnosis PNES jelas, OAE harus dihentikan kecuali obat tersebut digunakan untuk mengatasi epilepsi komorbiditas, nyeri kronis, migrain, atau ketidakstabilan suasana hati. (Tilahun & Bautista, 2022; Tuft et al., 2015)

Penanganan pasien diusahakan harus tepat dan tidak membolak-balikkan pasien antara ahli neurologi dan psikiatri. Pemeriksaan berulang yang tidak diindikasikan atau upaya pengobatan harus dihindari. OAE tidak mengobati, dan bahkan dapat memperburuk PNES. Pasien diusahakan untuk tidak menjalani terlalu banyak pemeriksaan karena akan menunda tatalaksana psikiatri yang paling diperlukan dan dapat bermanfaat bagi mereka. Keterlambatan diagnosis dapat menyebabkan efek buruk dari OAE yang tidak diperlukan, komplikasi iatrogenik dari prosedur invasif dalam PNES yang terus menerus (status psikogenik nonepilepsi), peningkatan biaya medis akibat perawatan dan pemeriksaan rawat inap yang tidak perlu, keterlambatan rujukan ke perawatan psikiatri yang tepat, dan kesulitan pekerjaan serta disabilitas. (Banks & Plattes, 2023; Gasparini et al., 2019) Kami sudah merujuk pasien ke bagia psikiatri untuk mendapatkan penatalaksanaan terbaik untuk kondisinya dan berupaya untuk mencegah progresivitas dan kronisitas penyakitnya.

Ada beberapa penelitian yang meneliti prognosis sehubungan dengan pengobatan yang diberikan, namun beberapa penelitian menunjukkan bahwa sekitar dua pertiga pasien masih mengalami kejang 3 – 6 bulan setelah diagnosis. PNES dikaitkan dengan kualitas hidup yang buruk dan tingginya tingkat pengangguran dan disabilitas. Tingkat kematian pada penderita PNES juga lebih tinggi dibandingkan populasi umum, dengan sebuah penelitian menemukan bahwa 20% kematian penderita PNES di bawah usia 50 tahun disebabkan oleh bunuh diri. (Tuft et al., 2015)

Adanya penyakit penyerta psikiatrik sangat umum terjadi pada penderita PNES. Komorbiditas psikiatrik umum pada pasien dengan PNES meliputi PTSD (35%–49%), gangguan depresi (57%–85%), gangguan disosiatif (22%–91%), gangguan somatoform lainnya (22%–84%) dan gangguan kepribadian (10% –86%). Ide bunuh diri sering terjadi pada individu dengan PNES, dengan 39% mengakui memiliki ide bunuh diri dan 20% melaporkan upaya bunuh diri. Serangan panik, riwayat trauma, dan riwayat pelecehan seksual dan fisik juga sangat umum terjadi. Tingginya prevalensi paparan trauma dan komorbiditas psikiatrik mencerminkan tekanan psikologis yang diderita pasien PNES dan membantu menjelaskan kebutuhan tinggi akan dukungan psikologis pada pasien PNES. (Tilahun & Bautista, 2022)

**SIMPULAN**

Dalam laporan ini, disajikan kasus Psychogenic Non-Epileptic Seizures (PNES) pada individu perempuan berumur 22 tahun, yang menampakkan manifestasi kejang asinkron pada sisi kanan tubuhnya. Kondisi tersebut awalnya dikelola dengan premis kejang epileptik, tetapi evaluasi melalui Electroencephalogram (EEG) tidak mengindikasikan adanya aktivitas epileptogenik, yang mengarah pada diagnosis PNES. Pentingnya intervensi cepat dalam kasus PNES ditekankan untuk meminimalisir risiko morbiditas dan mortalitas. Selain itu, PNES kerap dikaitkan dengan berbagai gangguan komorbiditas psikiatri, yang memerlukan penanganan terpadu untuk mengatasi PNES beserta kondisi psikiatrik yang bersamaan. Pendekatan holistik dan multidisiplin dalam diagnosis serta pengelolaan PNES dianggap krusial untuk memastikan kesejahteraan pasien, mengingat kerumitan interaksi antara faktor psikologis dan neurologis yang berperan dalam kasus seperti ini.

**DAFTAR PUSTAKA**

- Asadi-Pooya, A. A., & Bahrami, Z. (2019). Dramatic presentations in psychogenic nonepileptic seizures. *Seizure*, *65*, 144–147. <https://doi.org/10.1016/j.seizure.2019.01.019>
- Banks, E. M., & Plattes, M. M. (2023). A Case Report of Psychogenic Non-epileptic Seizures in a 29-Year-Old Male With Schizophrenia. *Cureus*. <https://doi.org/10.7759/cureus.37078>
- Bodde, N. M. G., Brooks, J. L., Baker, G. A., Boon, P. A. J. M., Hendriksen, J. G. M., Mulder, O. G., & Aldenkamp, A. P. (2009). Psychogenic non-epileptic seizures—Definition, etiology, treatment and prognostic issues: A critical review. *Seizure*, *18*(8), 543–553. <https://doi.org/10.1016/j.seizure.2009.06.006>
- De Paola, L., Terra, V. C., Silvado, C. E., Teive, H. A. G., Palmi, A., Valente, K. D., Olandoski, M., & LaFrance, W. C. (2016). Improving first responders' psychogenic nonepileptic seizures diagnosis accuracy: Development and validation of a 6-item bedside diagnostic tool. *Epilepsy & Behavior*, *54*, 40–46. <https://doi.org/10.1016/j.yebeh.2015.10.025>
- Gasparini, S., Beghi, E., Ferlazzo, E., Beghi, M., Belcastro, V., Biermann, K. P., Bottini, G., Capovilla, G., Cervellione, R. A., Cianci, V., Coppola, G., Cornaggia, C. M., De Fazio, P., De Masi, S., De Sarro, G., Elia, M., Erba, G., Fusco, L., Gambardella, A., ... Aguglia, U. (2019). Management of psychogenic nonepileptic seizures: a multidisciplinary approach. *European Journal of Neurology*, *26*(2), 205. <https://doi.org/10.1111/ene.13818>
- Gordon, P. C., Valiengo, L. da C. L., Proença, I. C. G. F., Kurcgant, D., Jorge, C. L., Castro, L. H., & Marchetti, R. L. (2014). Comorbid epilepsy and psychogenic non-epileptic seizures: How well do patients and caregivers distinguish between the two. *Seizure*, *23*(7), 537–541. <https://doi.org/10.1016/j.seizure.2014.04.002>
- Huepe-Artigas, D., Carter, O. L., Morsy, S. K., & Kanaan, R. A. A. (2021). Clinical differences between patients with psychogenic nonepileptic seizures and functional motor disorder. *Epilepsy & Behavior*, *114*, 107577. <https://doi.org/10.1016/j.yebeh.2020.107577>
- LaFrance, W. C., & Benbadis, S. R. (2011). Differentiating Frontal Lobe Epilepsy from Psychogenic Nonepileptic Seizures. *Neurologic Clinics*, *29*(1), 149–162. <https://doi.org/10.1016/j.ncl.2010.10.005>
- Lanzillotti, A. I., Sarudiansky, M., Lombardi, N. R., Korman, G. P., & D'Alessio, L. (2021). Updated Review on the Diagnosis and Primary Management of Psychogenic Nonepileptic Seizure Disorders. *Neuropsychiatric Disease and Treatment, Volume 17*, 1825–1838. <https://doi.org/10.2147/NDT.S286710>
- Leu, C., Bautista, J. F., Sudarsanam, M., Niestroj, L.-M., Stefanski, A., Ferguson, L., Daly, M. J., Jehi, L., Najm, I. M., Busch, R. M., & Lal, D. (2020). Neurological disorder-associated genetic variants in individuals with psychogenic nonepileptic seizures. *Scientific Reports*, *10*(1), 15205. <https://doi.org/10.1038/s41598-020-72101-8>
- McGonigal, A., Hingray, C., & Reuber, M. (2018). Correct Diagnosis of Psychogenic Nonepileptic Seizures. *International Journal of Epilepsy*, *05*(02), 112–113. <https://doi.org/10.1055/s-0038-1675548>
- Muthusamy, S., Seneviratne, U., Ding, C., & Phan, T. G. (2022). Using Semiology to Classify Epileptic Seizures vs Psychogenic Nonepileptic Seizures. *Neurology Clinical Practice*, *12*(3), 234–247. <https://doi.org/10.1212/CPJ.0000000000001170>
- Olie, S. E., van Zeggeren, I. E., ter Horst, L., Citroen, J., van Geel, B. M., Heckenberg, S.

- G. B., Jellema, K., Kester, M. I., Killestein, J., Mook, B. B., Titulaer, M. J., van Veen, K. E. B., Verschuur, C. V. M., van de Beek, D., & Brouwer, M. C. (2022). Seizures in adults with suspected central nervous system infection. *BMC Neurology*, 22(1), 426. <https://doi.org/10.1186/s12883-022-02927-4>
- Tilahun, B. B. S., & Bautista, J. F. (2022). Psychogenic nonepileptic seizure: An empathetic, practical approach. *Cleveland Clinic Journal of Medicine*, 89(5), 252–259. <https://doi.org/10.3949/ccjm.89a.21109>
- Tuft, M., Karterud, H. N., Villagran, A., & Nakken, K. O. (2015). Behandling ved psykogene ikke-epileptiske anfall. *Tidsskrift for Den Norske Legerforening*, 135(16), 1449–1451. <https://doi.org/10.4045/tidsskr.14.1361>
- van Ool, J. S., Haenen, A. I., Snoeijen-Schouwenaars, F. M., Aldenkamp, A. P., Hendriksen, J. G. M., Schelhaas, H. J., Tan, I. Y., Lazeron, R. H. C., & Bodde, N. M. G. (2018). Psychogenic nonepileptic seizures in adults with epilepsy and intellectual disability: A neglected area. *Seizure*, 59, 67–71. <https://doi.org/10.1016/j.seizure.2018.05.002>
- Yeom, J. S., Bernard, H., & Koh, S. (2021). Myths and truths about pediatric psychogenic nonepileptic seizures. *Clinical and Experimental Pediatrics*, 64(6), 251–259. <https://doi.org/10.3345/cep.2020.00892>