

RESIDUAL SHUNT POST SURGICAL CLOSURE OF PATENT DUCTUS ARTERIOSUS, WHAT TO DO NEXT?

Dwi Akbarina Yahya^{1*}, Yulius Patimang², Andi Alief Utama Armyn³

Universitas Hasanuddin^{1,2,3}

*Corresponding Author : dwi_akbarina@yahoo.co.id

ABSTRAK

Duktus arteriosus (DA) merupakan struktur pembuluh darah yang menjembatani 2 arteri utama yang berasal dari jantung, menghubungkan aorta desenden bagian proksimal ke arteri arteri pulmonalis cabang kiri. Pada bayi cukup bulan yang normal, DA menutup >90% pada usia 48 jam pertama dan 100% pada usia 96 jam. Jumlah *residual shunt* yang dilaporkan setelah ligasi PDA bervariasi dari 3% hingga 23%. Umumnya, *residual shunt* kecil tidak signifikan secara hemodinamik, namun memiliki ukuran yang berbeda-beda. Wanita 26 tahun datang dengan keluhan utama sesak napas intermiten, terutama saat melakukan aktivitas fisik. Pasien terkadang melaporkan nyeri dada dan jantung berdebar. Pada pemeriksaan fisik didapatkan

murmur *continuous* pada suprasternal. Ekokardiografi menunjukkan adanya *residual shunt* duktus arteriosus (PDA) yang signifikan dari kiri ke kanan, dan regurgitasi mitral ringan hingga sedang, dan moderate aortic regurgitation. Pasien didiagnosis menderita PDA *left to right shunt*, dan hipertensi pulmonal. Pengobatan yang diberikan yaitu normal saline intravena (IVFD NaCl 0,9%) 500 cc/24 jam, ceftriaxone 2g/24 jam intravena (premedikasi), dan furosemide 40 mg/24 jam oral, Bisoprolol 2,5 mg/24 jam oral, serta Candesartan 4 mg/24 jam. Kemudian dilakukan *Transcatheter PDA device closure*. Kami melaporkan seorang wanita berusia 26 tahun dengan *residual shunt* PDA *left to right shunt* post operasi ligasi dan reseksi vegetasi pada bulan April 2019. Pasien kemudian ditatalaksana dengan *Transcatheter PDA device closure*, dengan hasil yang baik serta *residual shunt* yang minimal. Pasien keluar dari rumah sakit dengan hemodinamik stabil dan tidak ada gejala.

Kata kunci : *patent ductus arteriosus, residual shunt, device closure*

ABSTRACT

Ductus arteriosus (DA) is a vascular structure that bridges 2 main arteries originating from the heart, connecting the proximal descending aorta to the left branch pulmonary artery. In normal full-term infants, AD closes >90% by the first 48 hours and 100% by 96 hours. The number of residual shunts reported after PDA ligation varies from 3% to 23%. Generally, small residual shunts are not hemodynamically significant, but have different sizes. The 26-year-old woman comes in with the main complaint of intermittent shortness of breath, especially during physical activity. Patients sometimes report chest pain and palpitations. On physical examination, a suprasternal continuous murmur is obtained. Echocardiography showed significant residual ductus arteriosus shunt (PDA) from left to right, and mild to moderate mitral regurgitation, and moderate aortic regurgitation. The patient was diagnosed with PDA left to right shunt, and pulmonary hypertension. Treatment given is normal intravenous saline (IVFD NaCl 0.9%) 500 cc / 24 hours, ceftriaxone 2g / 24 hours intravenously (premedication), and furosemide 40 mg / 24 hours oral, Bisoprolol 2.5 mg / 24 hours oral, and Candesartan 4 mg / 24 hours. Then Transcatheter PDA device closure is carried out. We reported a 26-year-old woman with residual shunt PDA left to right shunt post vegetation ligation and resection surgery in April 2019. The patient was then treated with Transcatheter PDA device closure, with good results and minimal residual shunt. The patient was discharged from the hospital with stable hemodynamics and no symptoms.

Keywords : *patent ductus arteriosus, residual shunt, device closure*

PENDAHULUAN

Duktus arteriosus (DA) merupakan struktur pembuluh darah yang menjembatani 2 arteri utama yang berasal dari jantung, menghubungkan aorta desenden proksimal ke arteri

pulmonalis cabang kiri. DA merupakan komponen penting sirkulasi janin, mengalihkan curah jantung dari paru-paru menuju plasenta untuk mendukung oksigenasi sistemik. Saat lahir, sirkulasi plasenta tertutup, resistensi pada pembuluh darah paru menurun, dan paru-paru menjadi sumber oksigenasi dan pertukaran gas. Dengan demikian, DA tidak diperlukan lagi. Pada bayi cukup bulan yang normal, DA menutup pada >90% pada 48 jam pertama dan 100% pada usia 96 jam. Pada bayi prematur, ketidakmatangan struktural dan fisiologis duktus berhubungan dengan penutupan DA yang lebih lambat dan meningkatkan kemungkinan DA akan tetap paten (Semberova, J, et al., 2017).

Residual shunt setelah dilakukannya ligasi *paten duktus arteriosus* (PDA) telah dilaporkan sekitar 6%, sebagai akibat dari oklusi yang kurang optimal atau rekalisasi duktus yang sudah tertutup total. Secara historis, *infective endokarditis* (IE) adalah komplikasi PDA yang jarang namun sering berakibat fatal, oleh karena itu, penutupan PDA kecil yang hemodinamiknya tidak signifikan masih menjadi isu yang diperdebatkan (Kuijpers, J. M., et al., 2017) dan (Fortescue, et al., 2010).

Teknik transkateter untuk penutupan PDA telah berkembang selama lebih dari 40 tahun, dan sebagian besar PDA dapat ditutup dengan aman di laboratorium menggunakan kumaran dan perangkat yang tersedia saat ini. Penutupan duktus secara transkateter telah efektif, dengan masa rawat inap yang lebih singkat dan biaya yang lebih rendah dibandingkan dengan penutupan secara pembedahan (Jung, 2010) dan (Ng, B., et al., 2011).

METODE

Jenis penelitian yang dilakukan adalah penelitian kualitatif, dengan rancangan studi kasus. Pasien dilakukan pemeriksaan berkala sebelum rawat jalan, dan setiap 6 bulan pasca tindakan *transcatheter device closure*, secara *prospective*, baik secara klinis, pemeriksaan fisik, dan pemeriksaan penunjang (*echocardiography*). Sehingga pasien perlu dilakukan pemantauan berkala ke depannya.

HASIL

Presentasi Kasus

Seorang pasien wanita berusia 26 tahun datang dengan keluhan sesak napas terutama saat melakukan aktivitas fisik, memberat setahun terakhir. Pasien juga melaporkan nyeri dada dan jantung berdebar selama 1 tahun terakhir, dengan gejala yang hilang timbul. Tidak ada riwayat batuk, demam, mual dan muntah. Pasien mempunyai riwayat batuk berulang, sesak napas, dan jantung berdebar. Pasien diketahui menderita penyakit jantung bawaan sejak tahun 2019 (*Patent ductus arteriosus* /PDA) dan telah melakukan pembedahan yaitu ligasi PDA dan reseksi *infective endocarditis* di katup pulmonal pada tahun 2019. dan saat ini rutin mengonsumsi bisoprolol 2,5 mg, candesartan 4 mg, dan furosemide 40 mg. Tidak ada riwayat sianosis, dan tidak ada riwayat penyakit jantung bawaan dalam keluarga.

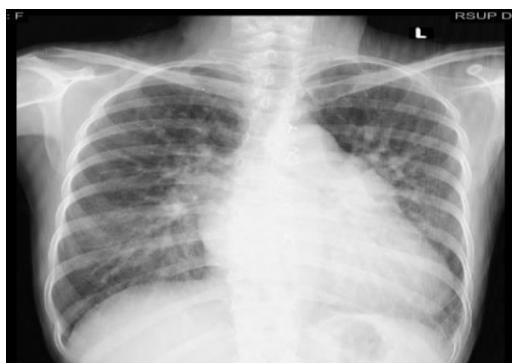Pasien merupakan anak pertama dari 3 bersaudara. Pasien dilahirkan prematur, pervaginam, di rumah sakit, dan langsung menangis. Berat lahir <2500 gram, dan panjang lahir tidak diketahui. Selama hamil, ibu rutin memeriksakan diri ke rumah sakit, mengonsumsi vitamin, dan rutin mengonsumsi suplemen darah. Pada pemeriksaan fisik pasien memiliki berat badan 30 kg dan tinggi badan 145 cm. Pasien sadar penuh, tanda vital tekanan darah 101/59 mmHg, denyut jantung 80 kali per menit, pernapasan 20 kali per menit, suhu 36,8°C, dan saturasi oksigen 98% (keempat ekstremitas). Pada pemeriksaan kepala tidak menunjukkan adanya ikterik atau anemia. Pada pemeriksaan toraks dan jantung didapatkan bunyi nafas vesikuler, tidak ada ronkhi dan wheezing, tidak ada retraksi, S1 tunggal, S2 *normal split*, teratur, dan terdapat *continuous murmur* pada suprasternal.

Pemeriksaan abdomen dalam batas normal, tidak terdapat organomegali. Pada pemeriksaan ekstremitas, tidak terdapat edema perifer, sianosis, dan *clubbing finger*. Tabel 1 menunjukkan hasil pemeriksaan laboratorium pasien yang dilakukan pada tanggal 29 Agustus 2023.

Tabel 1. Hasil Laboratorium

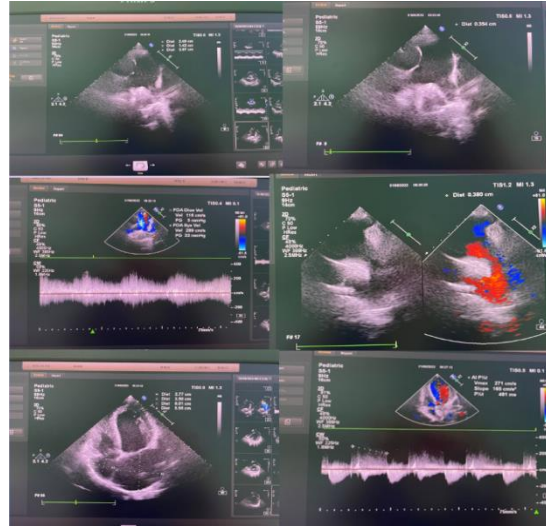
Pemeriksaan	Hasil	Nilai Normal
Darah Rutin		
WBC	7.4	4.00 – 10.0
HGB	13.0	12.0 – 16.0
HCT	41	37.0 – 48.0
PLT	213	150 – 400
RDW-SD	37.7	37.0 – 54.0
RDW-CV	11.9	10.0 – 15.0
PDW	9.8	10.0 – 18.0
MPV	9.2	6.50 – 11.0
PCT	0.00	0.15 – 0.50
NEUT	53.1	52.0 – 75.0
LYMPH	28.5	20.0 – 40.0
MONO	4.7	2.00 – 8.00
EO	13.0	1.00 – 3.00
BASO	0.7	0.00 – 0.10
LED I	7	(M < 10, F < 20)
Prothrombine Time (PT)		
INR	0.97	-
PT	10.5	10-14
APTT	27.5	22.0 – 30.0
Kimia Darah		
Ureum	32	10 – 50
Creatinine	0.64	M(< 1.3);F(< 1.1)
Fungsi hati		
ALT	27	< 38
AST	21	< 41
Elektrolit		
Sodium	140	136 – 145
Potassium	4.9	3.5 – 5.1
Chlorida	103	97 – 111
Marker hepatitis		
Hbs Ag (Elisa)	Non reaktif	Non reaktif
Anti HCV (Elisa)	Non reaktif	Non reaktif

Hasil pemeriksaan rontgen dada (tampilan PA) tanggal 29 Agustus 2023 tampak Kardiomegali, *inverted coma sign*, konus pulmonalis menonjol dengan dugaan hipertensi pulmonal.



Gambar 1. Pemeriksaan Rontgen Dada

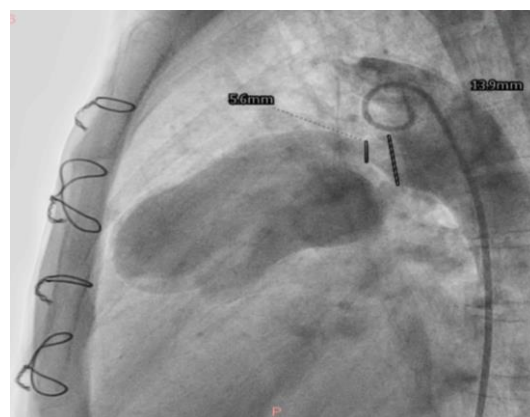
Hasil pemeriksaan ekokardiografi tanggal 10 Oktober 2023 menunjukkan adanya *residual shunt* yang signifikan pada PDA *left to right shunt*, adanya dilatasi atrium kiri dan ventrikel kiri serta fungsi sistolik ventrikel kiri dan kanan dalam batas normal. Terdapat *mild to moderate mitral regurgitation*, *trivial tricuspid regurgitation*, dan *moderate aortic regurgitation*.



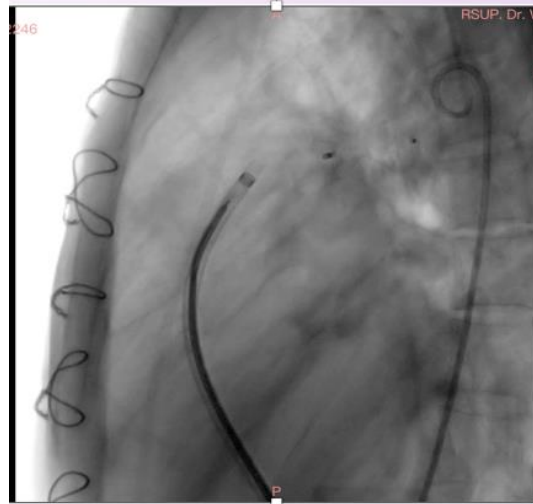
Gambar 2. Hasil Pemeriksaan Ekokardiografi

Sebelumnya pasien juga telah menjalani operasi ligase PDA dan reseksi vegetasi pada katup pulmonal tanggal 2 April 2019, dengan hasil yang baik, sebagian vegetasi tidak terlihat jelas karena aliran darah yang kuat pada *main pulmonary artery*. Kemudian pada bulan Agustus 2023 pasien diperiksa oleh dokter jantung di Kendari, dan dirujuk ke *Cardiac Center* karena *residual shunt* PDA yang signifikan. Berdasarkan anamnesis, pemeriksaan fisik, dan pemeriksaan penunjang, pasien ini didiagnosis *Residual Patent Ductus Arteriosus (PDA) left to right shunt*.

Pasien kemudian diterapi dengan IVFD NaCl 0.9% 500 cc/24 jam, Furosemide 40 mg/24 jam/oral, Bisoprolol 2.5 mg/24 jam/ oral, Candesartan 4 mg/24 jam/oral dan Ceftriaxone 2 gr/24 jam/intravena (premedikasi). Pasien kemudian direncanakan untuk tindakan *transcatheter device closure* PDA dengan *residual shunt* pada tanggal 4 September 2023. Pada tanggal 4 September 2023, dilaporkan telah dilakukan tindakan *transcatheter device closure* PDA dengan menggunakan *Amplatzer PDA Occluder* ukuran 14-16 mm dengan teknik *antegrade* untuk menutup *residual shunt* PDA, didapatkan hasil yang memuaskan, dengan minimal *residual shunt* setelah *closure*.



Gambar 3. Ukuran residual shunt PDA



Gambar 4. Tindakan transcatheter device closure PDA

Setelah tindakan *device closure*, pasien mengaku keluhan sesak berkurang, tidak ada keluhan berdebar ataupun nyeri dada. Pasien juga melakukan aktivitas fisik yang lebih baik. Pemeriksaan fisik pasien setelah tindakan didapatkan tanda-tanda vital, Tensi 94/58 mmHg, Nadi 65 kali per menit, frekuensi napas 18 kali per menit, saturasi oksigen 98% di ke empat ekstremitas. Berat badan pasien 30 kg, tinggi badan 145 cm. Tidak ada anemis maupun ikterik, JVP (*jugular venous pressure*) 2 cmH₂O, suara napas vesikular, tidak didapatkan rhonki maupun wheezing, pada auskultasi jantung, S1 normal S2 *normal split*, reguler, serta tidak didapatkan murmur pada saat auskultasi jantung. Tidak ada sianosis, edema, maupun *clubbing finger* pada pasien. Setelah tindakan, dilakukan pengecekan ulang hasil laboratorium dengan hasil *white blood cell* 12.300, platelet 281.000, Hemoglobin 12.0, serta rasio neutrofil/limfosit 74.0/19.1. Hasil *right heart catheterization* menunjukkan PDA *left to right shunt*, hipertensi pulmonal *high flow low resistance*, serta dilakukan *transcatheter device closure* PDA dengan hasil yang memuaskan. Kemudian pasien dirawat selama 2 hari di ruang perawatan. Tanda-tanda vital, hemodinamik, serta *follow up* ekokardiografi menunjukkan hasil baik. Pasien kemudian diperbolehkan rawat jalan dengan rutin melanjutkan obat-obatan sebelumnya.

PEMBAHASAN

Pasien telah dilakukan tindakan *transcatheter device closure* PDA dengan menggunakan *Amplatzer PDA Occluder* ukuran 14-16 mm dengan teknik *antegrade* untuk menutup *residual shunt* PDA, didapatkan hasil yang memuaskan, dengan minimal *residual shunt* setelah *closure*. Keluhan pasien berkurang, dan pada pemeriksaan fisik tidak ditemukan bising jantung. Pasien dalam kasus ini, seorang wanita 28 tahun mengeluhkan sesak napas terutama bila aktivitas, dan berdebar setelah sebelumnya telah dilakukan ligasi PDA secara pembedahan, namun terdapat *residual shunt* yang signifikan 3 tahun setelahnya. Konsekuensi hemodinamik dari PDA sangat bervariasi. Gradien tekanan antara aorta dan arteri pulmonalis dan berbanding terbalik dengan resistensi aliran (Irfan et al., 2021). Perubahan resistensi paru dan sistemik lebih besar pada pasien dengan ukuran duktus yang lebih besar dan resistensi yang kecil dibandingkan pasien dengan ukuran duktus yang lebih kecil dengan resistensi aliran yang lebih besar (Hundscheid, ET AL., 2019). Hal ini tentunya berpengaruh terhadap keluhan sesak yang dirasakan pasien. *Residual shunt* setelah ligasi paten duktus arteriosus (PDA) telah dilaporkan sekitar 6%, sebagai akibat dari oklusi yang kurang optimal atau rekanalisasi duktus yang tertutup total (Sudhakar, 2018). Meskipun dilaporkan penutupan

spontan dapat terjadi pada *silent* PDA mungkin terjadi dalam 3-6 bulan, 7% dari pasien memerlukan prosedur kedua untuk menutup shunt tersebut (Sudhakar, 2018). Pasien dengan PDA kecil yang secara hemodinamik tidak signifikan sering kali tidak menunjukkan gejala. Namun, berapapun ukurannya, ada komplikasi yang mungkin timbul yaitu *infective endocarditis* (Sadiq & Latif, 2004). Pada pasien ini diputuskan untuk dilakukan prosedur *transcatheter device closure* PDA untuk menutup *residual shunt* tersebut.

Pada pemeriksaan fisik, ditemukan pada adanya *continuous murmur* di suprasternal yang terdengar jelas saat auskultasi, dimana menunjukkan bahwa *residual shunt* signifikan. Pada PDA dengan *shunt* yang cukup besar, ukuran jantungnya akan membesar dengan peningkatan aliran darah paru (Suryawan, 2024). Terjadi pembesaran atrium kiri, ventrikel kiri, arteri pulmonal, serta aorta proksimal. EKG bisa menunjukkan *left ventricular hypertrophy*. Pada pemeriksaan auskultasi ditemukan *continuous murmur*, Bunyi P2 mungkin sedikit meningkat intensitasnya (Myung K., 2021).

Hasil pemeriksaan rontgen thoraks dan ekokardiografi menunjukkan adanya kardiomegali, serta didapatkan dilatasi atrium kiri dan ventrikel kiri, dengan adanya *residual left to right shunt* PDA. Pembesaran ruang jantung sama halnya dengan VSD (*ventricular septal defect*). Oleh karenanya, pada PDA, rontgen dada menunjukkan pembesaran atrium kiri, ventrikel kiri, arteri pulmonal, dan aorta proksimal, serta peningkatan tanda vaskular paru. Meskipun aorta membesar, tapi tidak menampakkan kelainan siluet jantung karena aorta ascendens tidak membentuk siluet jantung (Myung K., 2021). PDA signifikan yang tidak ditatalaksana dapat menyebabkan kerusakan pembuluh darah paru, yaitu *pulmonary vascular disease* (PVD). Ketika resistensi pembuluh darah paru melampaui resistensi pembuluh darah sistemik, pirau aliran darah berbalik arah dan menjadi kanan ke kiri, yang secara klasik digambarkan sebagai sindrom Eisenmenger. *Clubbing finger* pada kuku kaki merupakan patognomonik untuk sindrom Eisenmenger pada PDA (Srinivas & Manjunath, 2013). Pasien mungkin mengalami gagal jantung kanan, penyebab kematian paling umum di antara pasien dengan sindrom Eisenmenger (Baumgartner, et al., 2012). Pada pasien ini dilakukan *closure* PDA secara transkateter dikarenakan *residual shunt* PDA yang signifikan.

Transcatheter device closure adalah prosedur pilihan untuk oklusi definitif PDA pada orang dewasa, anak-anak, dan bayi ≥ 6 kg (Backes, et al., 2017). Berdasarkan guideline *American Heart Association* (AHA), PDA *left to right shunt* yang signifikan perlu dilakukan *device closure* bila PVR (*pulmonary vascular resistance*) lebih dari 1/3 sistemik dan atau PASP (*pulmonary artery systolic pressure*) lebih dari 50% tekanan sistemik, atau bisa kurang dari nilai tersebut, bila disertai riwayat *infective endocarditis* (Stout, et al., 2019). Pada pasien ini terdapat *residual left to right shunt* PDA, dengan riwayat *infective endocarditis* pada katup pulmonal. Sehingga, *closure* merupakan tindakan pilihan.

KESIMPULAN

Dilaporkan kasus seorang wanita 28 tahun, pasien *surgical ligation* PDA pada tahun 2019. Keluhan utama sesak napas intermitten, yang memberat setahun terakhir, terutama bila beraktivitas. Pasien juga mengeluhkan berdebar dan nyeri dada. Pada pemeriksaan fisik, ditemukan *continuous murmur* di suprasternal. Tidak ditemukan *clubbing finger* pada pasien. Pemeriksaan ekokardiografi didapatkan *residual shunt* yang signifikan pada PDA *left to right shunt*, adanya dilatasi atrium kiri dan ventrikel kiri. Lalu diputuskan untuk *Transcatheter device closure* pada residual PDA. Didapatkan hasil yang memuaskan setelah tindakan *closure*, dengan klinis pasien mengalami perbaikan. Pasien dipulangkan dengan kontrol obat rutin, serta pemantauan berkala ekokardiografi.

UCAPAN TERIMAKASIH

Terima kasih diucapkan kepada semua pihak yang turut terlibat dan mengambil bagian dalam penelitian presentasi kasus ini.

DAFTAR PUSTAKA

- Backes, C. H., Rivera, B. K., Bridge, J. A., Armstrong, A. K., Boe, B. A., Berman, D. P., ... & Kirpalani, H. (2017). Percutaneous patent ductus arteriosus (PDA) closure during infancy: a meta-analysis. *Pediatrics*, 139(2).
- Baumgartner, H., Bonhoeffer, P., de Groo, N. M., de Haan, F., Deanfield, J. E., Galie, N., ... & Walma, E. (2012). ESC Guidelines for the management of grown-up congenital heart disease (new version 2010). *Revista Portuguesa de Cardiologia (English Edition)*, 7(31), 541.
- Fortescue, E. B., Lock, J. E., Galvin, T., & McElhinney, D. B. (2010). To close or not to close: the very small patent ductus arteriosus. *Congenital heart disease*, 5(4), 354-365.
- Hundscheid, T., van den Broek, M., van der Lee, R., & de Boode, W. P. (2019). Understanding the pathobiology in patent ductus arteriosus in prematurity—beyond prostaglandins and oxygen. *Pediatric research*, 86(1), 28-38.
- Irfan, M., Ali, M., Tobing, T. C. L., Adriansyah, R., Zakky, H., & Amelia, P. (2021). Tatalaksana Penutupan Duktus Arteriosus Persisten Transkateter. *Cermin Dunia Kedokteran*, 48(6), 319-326.
- Jung, J. W. (2010). Recent strategies and outcomes of transcatheter closure for patent ductus arteriosus. *Korean Circulation Journal*, 40(5), 216.
- Kuijpers, J. M., Koolbergen, D. R., Groenink, M., Peels, K. C., Reichert, C. L., Post, M. C., ... & Bouma, B. J. (2017). Incidence, risk factors, and predictors of infective endocarditis in adult congenital heart disease: focus on the use of prosthetic material. *European Heart Journal*, 38(26), 2048-2056.
- Myung K. *Pediatric Cardiology for Practitioners*, Seventh Edition. Elsevier. 2021;(9):99-100.
- Ng, B., Schneider, D. J., & Hokanson, J. S. (2011). Closure of tubular patent ductus arteriosus in infants and small children with the Amplatzer Vascular Plug II. *Congenital Heart Disease*, 6(1), 64-69.
- Sadiq, M., & Latif, F. (2004). Analysis of infective endarteritis in patent ductus arteriosus. *The American journal of cardiology*, 93(4), 513-515.
- Semberova, J., Sirc, J., Miletin, J., Kucera, J., Berka, I., Sebkova, S., ... & Stranak, Z. (2017). Spontaneous closure of patent ductus arteriosus in infants \leq 1500 g. *Pediatrics*, 140(2).
- Srinivas, S. K., & Manjunath, C. N. (2013, September). Differential clubbing and cyanosis: classic signs of patent ductus arteriosus with Eisenmenger syndrome. In *Mayo Clinic Proceedings* (Vol. 88, No. 9, pp. e105-e106). Elsevier.
- Stout, K. K., Daniels, C. J., Aboulhosn, J. A., Bozkurt, B., Broberg, C. S., Colman, J. M., ... & Van Hare, G. F. (2019). 2018 AHA/ACC guideline for the management of adults with congenital heart disease: executive summary: a report of the American College of Cardiology/American Heart Association Task Force on Clinical Practice Guidelines. *Journal of the American College of Cardiology*, 73(12), 1494-1563.
- Sudhakar, B. G. K. (2018). Percutaneous transcatheter closure of a distorted residual patent ductus arteriosus post surgical ligation using retrograde wiring and femoral arteriovenous loop technique—a case report. *IHJ Cardiovascular Case Reports (CVCR)*, 2(3), 208-210.
- Suryawan, I. G. R. (2024). *BUKU AJAR ILMU KARDIOVASKULAR Berbasis Standar Nasional Pendidikan Profesi Dokter Jilid 2*. Airlangga University Press.