

KARAKTERISTIK PASIEN PENDERITA FRAKTUR SCAPHOID

A.Tenri Dio Bangsawan¹, Andi Dhedie Prasatia Sam², M. Nasser Mustari³

Program Studi Profesi Dokter Fakultas Kedokteran Universitas Muslim Indonesia¹ Klinik

Departemen Orthopedi dan Traumatologi^{2,3}

*Corresponding Author : tendri789@gmail.com

ABSTRAK

Fraktur skafoid merupakan fraktur yang umum dialami oleh populasi muda yang bekerja. Perkiraan insidensi tahunan dari fraktur tuang skafoid berkisar 29 sampai 49 kasus fraktur per 100.000 orang. Fraktur skafoid paling sering terjadi pada kelompok laki-laki muda yang berusia dari 15 sampai 25 tahun. Mekanisme cedera dari fraktur skafoid adalah jatuh dengan tangan menumpu yang menyebabkan ekstensi dari pergelangan tangan yang hiperekstensi. Fraktur skafoid biasanya terjadi akibat trauma yang berhubungan olahraga. Fraktur pada area punggung proksimal tulang skafoid merupakan dua per tiga dari keseluruhan kasus fraktur skafoid, dimana mayoritas (60 – 80%) fraktur yang terjadi adalah fraktur non-displaced. Fraktur pada dua per tiga distal dari skafoid mewakili 25% kasus fraktur skafoid, sementara 5-10% terjadi pada dua per tiga proksimal. Penelitian ini menggunakan metode Literature Review dengan desain Narrative Review untuk mengidentifikasi dan merangkum artikel yang telah diterbitkan sebelumnya mengenai karakteristik pasien yang mengalami patah tulang skafoid berdasarkan usia, jenis kelamin, mekanisme penyebab cedera, dan lokasi fraktur skafoid tersering. Dari hasil disimpulkan bahwa berdasarkan usia paling banyak dialami oleh kelompok pasien usia produktif dengan rentang usia 14 – 41 tahun. Berdasarkan jenis kelamin laki-laki lebih banyak mengalami fraktur tulang skafoid daripada perempuan. Berdasarkan mekanisme penyebab cedera patah tulang skafoid yang paling sering adalah akibat trauma energi tinggi dan bertumpu pada tangan. Berdasarkan lokasi fraktur tulang skafoid paling sering pada bagian *waist* tulang skafoid.

Kata kunci : fraktur, karakteristik, schapoid

ABSTRACT

Scaphoid fracture is a common fracture experienced by the young working population. The estimated annual incidence of cast fractures of the scaphoid ranges from 29 to 49 fracture cases per 100,000 people. Scaphoid fractures most often occur in young men aged 15 to 25 years. The mechanism of injury of a scaphoid fracture is a fall on the supported hand which causes hyperextension of the wrist. Scaphoid fractures usually occur as a result of sports-related trauma. Fractures in the proximal back area of the scaphoid bone account for two-thirds of all cases of scaphoid fractures, where the majority (60 – 80%) of the fractures that occur are non-displaced fractures. Fractures in the distal two-thirds of the scaphoid represent 25% of scaphoid fracture cases, while 5-10% occur in the proximal two-thirds. This study uses the Literature Review method with a Narrative Review design to identify and summarize previously published articles regarding patient characteristics. experienced scaphoid fractures based on age, gender, mechanism of injury, and most common location of scaphoid fractures. From the results, it was concluded that based on age, it was mostly experienced by the productive age patient group with an age range of 14 – 41 years. Based on gender, more men experience scaphoid fractures than women. Based on the mechanism of injury, the most common cause of scaphoid fracture is the result of high energy trauma and rests on the hand. Based on the location of the scaphoid fracture, it is most often in the waist of the scaphoid bone.

Keywords : fracture, schapoid, characteristics

PENDAHULUAN

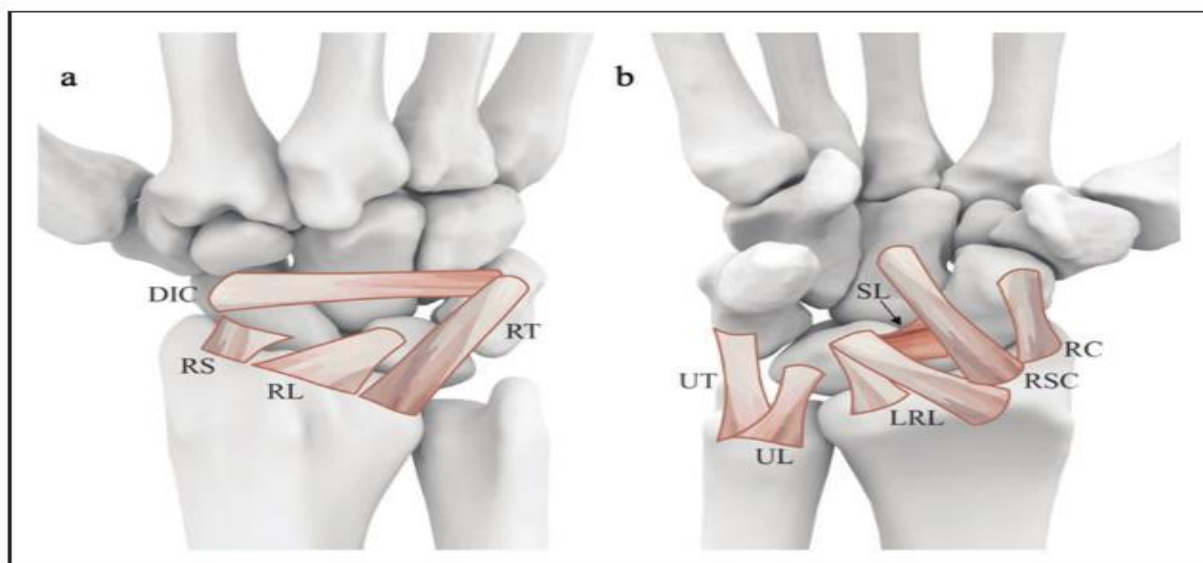
Fraktur skafoid merupakan fraktur yang umum dialami oleh populasi muda yang bekerja (Adam & Woodruff, 2017). Skafoid sendiri merupakan tulang karpal terbesar, berartikulasi baik dengan baris tulang karpal proksimal maupun distal (Afshar & Tabrizi, 2019). Tulang

skafoid merupakan tulang karpal yang paling sering mengalami fraktur³, sekitar 60% sampai 90% dari semua kasus fraktur karpal, 11% dari fraktur tangan dan 2% dari semua fraktur (Chang, et all., 2022). Kasus fraktur skafoid kedua terbanyak terjadi pada ekstremitas atas setelah fraktur distal radius (Afshar & Tabrizi, 2019).

Perkiraan insidensi tahunan dari fraktur tuang skafoid berkisar 29 sampai 49 kasus fraktur per 100.000 orang. Fraktur skafoid paling sering terjadi pada kelompok laki-laki muda yang berusia dari 15 sampai 25 tahun (Chang, et all., 2022). Mekanisme cedera dari fraktur skafoid adalah jatuh dengan tangan menumpu yang menyebabkan ekstensi dari pergelangan tangan yang hiperekstensi (Amrami, et all., 2019). Fraktur skafoid biasanya terjadi akibat trauma yang berhubungan olahraga (Chang, et all., 2022). Fraktur pada area punggung proksimal tulang skafoid merupakan dua per tiga dari keseluruhan kasus fraktur skafoid, dimana mayoritas (60 – 80%) fraktur yang terjadi adalah fraktur *non-displaced*. Fraktur pada dua per tiga distal dari skafoid mewakili 25% kasus fraktur skafoid, sementara 5-10% terjadi pada dua per tiga proksimal (Clementson, et all., 2020).

Kutub proksimal tulang skafoid melekat pada tulang lunatum oleh ligament scapholunatum dan cenderung tertarik oleh barisan tulang karpal proksimal. Kutub distalnya melekat secara kuat terhadap tulang trapezium dan trapezoid. Ligamen ekstrinsik karpal, seperti ligament intercarpal dorsalis dan ligament radioscapnocapitatum mengamankan posisi distal tulang scaphoid (Afshar & Tabrizi, 2019). Tulang skafoid sering digambarkan memiliki vaskularisasi yang lemah karena suplai primer Tunggal, yang memasuki skafoid secara retrograde. Terdapat risiko gangguan vaskularisasi pada kasus fraktur skafoid, utamanya pada pola fraktur yang lebih ke proksimal (Afshar & Tabrizi, 2019).

Pembuluh darah yang menyuplai tulang skafoid berasal dari cabang karpal dorsalis arteri radialis yang masuk skafoid melalui kapsul pada *dorsal ridge*. Pembuluh darah ini bertanggung atas 70-80% suplai inter-oseus skafoid dan merupakan satu-satunya suplai darah ke kutub proksimal. Kutub proksimal juga menerima suplai vaskular melalui ligament (testut) radioskafolunatum. Pada bagian telapak, pembuluh darah dari cabang superficial palmaris arteri radialis masuk melalui aspek lateral telapak dari tuberculum skafoid. Pembuluh darah ini bertanggung jawab atas 20-30% suplai darah inter-oseus skafoid, utamanya pada area kutub distal.

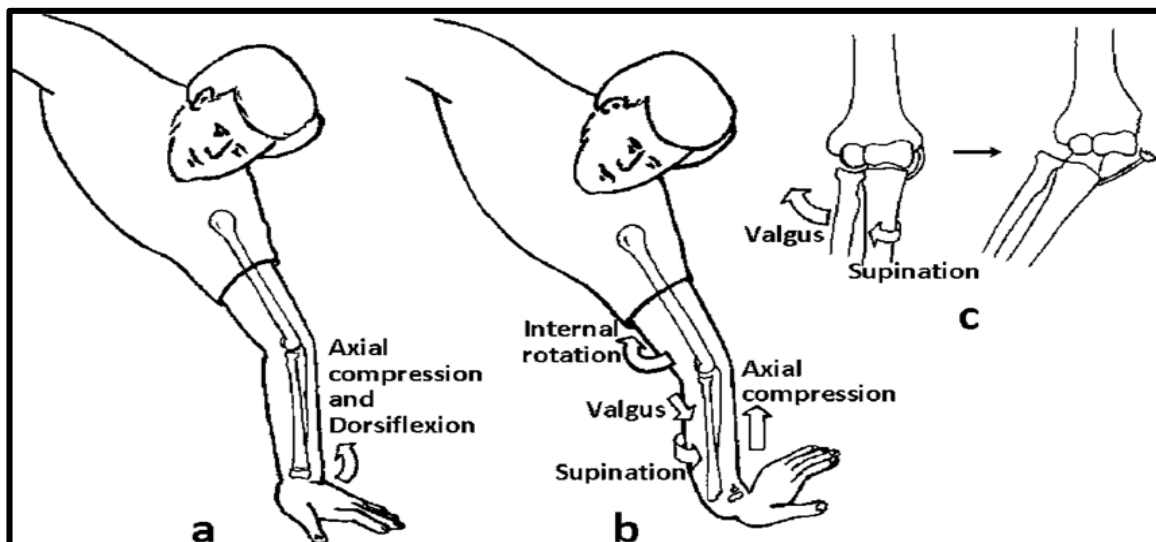


Gambar 1 (a) Penggambaran anatomi dari ligament ekstrinsik dorsalis dari pergelangan tangan dan (b) ligament ekstrinsik dan intrinsic volar dari pergelangan tangan².

DIC : dorsal intercarpal ligament; LRL : long radiolunate ligament; RC: radiocarpal ligament; RL: radiolunate ligament; RS: radioscaphoid ligament; RSC: radioscaphocapitate ligament; RT: radiotriquetral ligament; SL: scapholunate

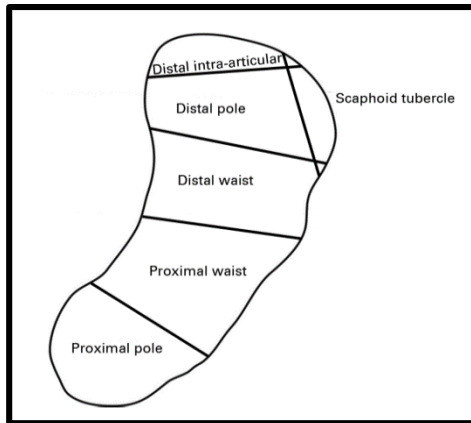
Pasien dengan fraktur skafoid biasanya mengeluhkan nyeri pada pergelangan tangan dengan kesulitan menggerakkan karpus. Pasien juga bisa mengeluhkan memar pada pergelangan tangan meskipun jarang terjadi. Pada pemeriksaan fisik, biasanya didapatkan bengkak dan nyeri tekan pada fossa radialis dan sepanjang tuberculum skafoid. Nyeri saat ada tekanan aksial terhadap skafoid juga meningkatkan kecurigaan terhadap adanya cedera skafoid. Ketika semua tiga tanda klinis secara simultan muncul maka 100% sensitive dengan spesifitas 74% mengarah ke fraktur skafoid (Davis, 2013).

Terdapat beberapa sistem klasifikasi berbeda yang digunakan untuk fraktur skafoid. Sistem – sistem kalsifikasi ini dibedakan berdasarkan stabilitasnya, lokasi anatominya, atau derajat pergeserannya. Sistem klasifikasinya meliputi klasifikasi Mayo, Russe dan AO. Meskipun demikian, klasifikasi Herbert dan Fisher merupakan klasifikasi yang paling umum digunakan oleh ahli bedah tangan seluruh dunia dan kalsifikasi ini mencakup baik fraktur akut maupun *non-union* (Dias & kantharuban, 2017). Menurut klasifikasi Herbert dan Fisher, fraktur skafoid dikatakan stabil bila sela antara fraktur kurang atau sama dengan 1 mm, sudut lunatum-capitatum kurang dari 15° pada posisi apapun dan sudut skafolunatum kurang dari 45° pada posisi lateral. Meskipun demikian, CT-Scan 3 dimensi merupakan modalitas terbaik untuk membedakan antara jenis fraktur skafoid dan menilai stabilitasnya (Gilley, et al., 2018).

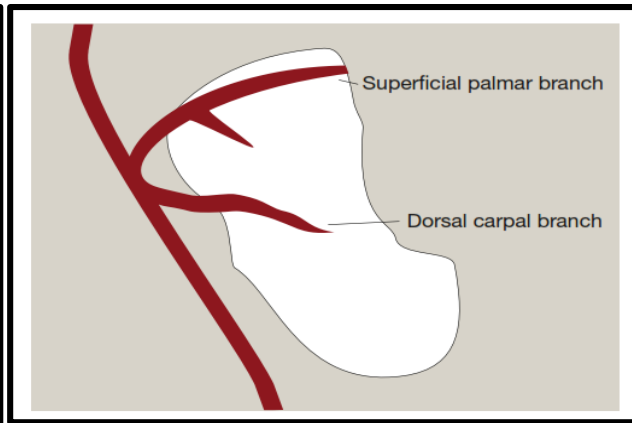


Gambar 2 Ilustrasi Mekanisme Cedera Fraktur Skafoid⁴

Dalam kasus yang dicurigai sebagai fraktur skafoid dimana radiografi awal negatif, pemeriksaan dengan menggunakan magnetic resonance imaging (MRI) direkomendasikan untuk diagnostik, sedangkan pemeriksaan dengan *computed tomography* (CT) telah terbukti lebih dapat diandalkan dan akurat dalam penilaian karakteristik dan penyatuan fraktur skafoid (Dean, et al., 2021).

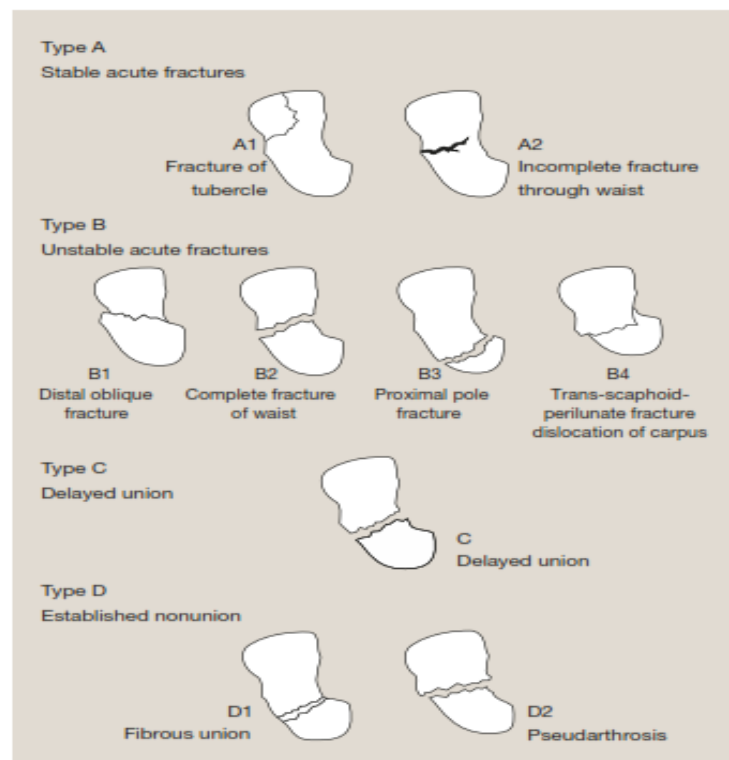


Gambar 4 Diagram identifikasi bidang patahan tulang skafoid⁸



Gambar 3 Ilustrasi Suplai Vaskular Tulang Skafoid¹

Meskipun fraktur skafoid merupakan fraktur karpal yang sering terjadi, tatalaksana cedera ini berbeda dari tiap pusat pelayanan. Prinsip utama tatalaksana fraktur skafoid adalah agar fraktur tersebut menyatu dan dapat mengembalikan fungsi normalnya, pergerakan dan mencegah morbiditas yang disebabkan karena *non-union*. Oleh karena itu, kecurigaan adanya cedera skafoid harus dianggap sebagai patah tulang sampai terbukti sebaliknya (Duckworth, et al., 2012).



Gambar 5 Klasifikasi Herbert dan Fisher¹

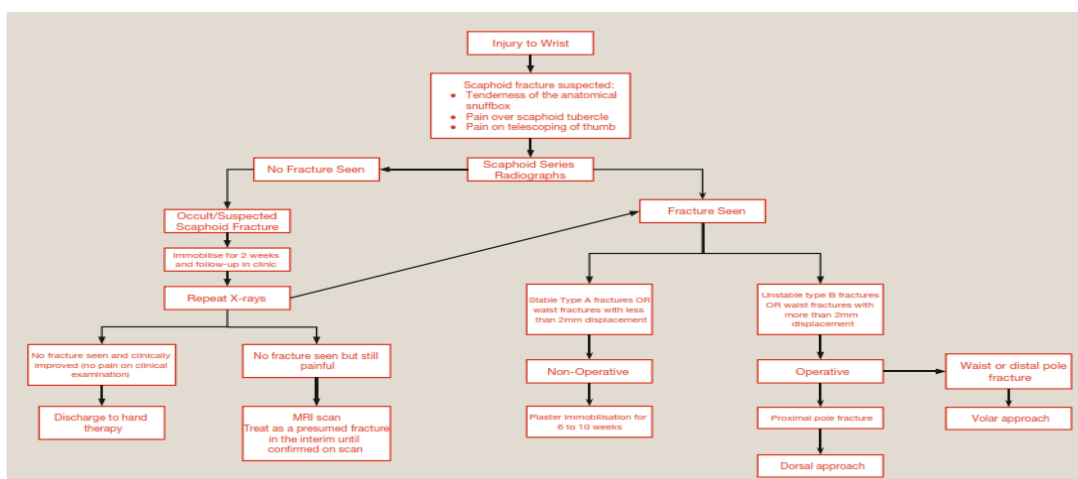
Dari Konsensus umum bila diperoleh fraktur skafoid yang stabil dan non-displaced pada bagian punggung dan kutub skafoid dapat di tangani secara non-operatif dengan hasil yang dapat diterima, sedangkan fraktur lain membutuhkan reduksi secara anatomis dan fiksasi internal (Gelberman & Menon, 1980). Keuntungan dari manajemen non-operatif adalah sederhana, non-invasif, hemat biaya dan dapat diandalkan (Gray, et al., 2023).

Fraktur kutub distal : fraktur pada kutub distal skafoid memiliki tingkat penyatuan tulang yang paling tinggi dikarenakan dekat dengan suplai darah. Pada kondisi *non-displaced* dan tidak adanya indikasi tindakan operasi, fraktur ini dapat ditangani secara non-operatif dengan imobilisasi cast (Korkoman, et all., 2023).

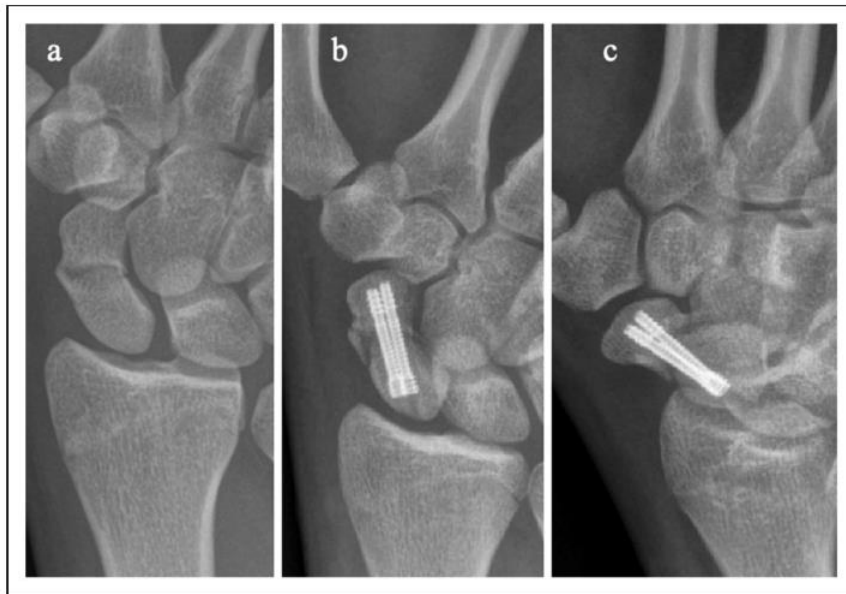
Fraktur *waist* skafoid : fraktur skafoid *non-displaced* atau sedikit bergeser biasanya di tangani dengan imobilisasi pergelangan tangan. Cast imobilisasi biasanya digunakan antara 6 sampai 8 minggu untuk fraktur non-displaced dan lebih dari 10 minggu untuk fraktur dengan pergeseran minimal (pergeseran >1.5 mm); dengan penanganan seperti dijelaskan diatas di laporkan angka penyatuan tulang sekitar 90 – 95% (Gilley, et all., 2018).

Fraktur kutub proksimal : fraktur jenis ini kurang sering terjadi hanya sekitar 5% dari semua fraktur skafoid tapi memiliki luaran yang paling jelek. Fraktur kutub proksimal memiliki tingkat non-union yang tinggi (setinggi 34%) dan imobilisasi menggunakan cast memakan waktu lebih dari 6 bulan hingga penyatuan tulang terjadi (Korkoman, et all., 2023). Meskipun demikian, bila intervensi pembedahan segera dilakukan pada fraktur jenis ini, bukti mengungkapkan tingkat penyatuan tulang mencapai 66% dengan fiksasi pada fase akut (Korkoman, et all., 2023).

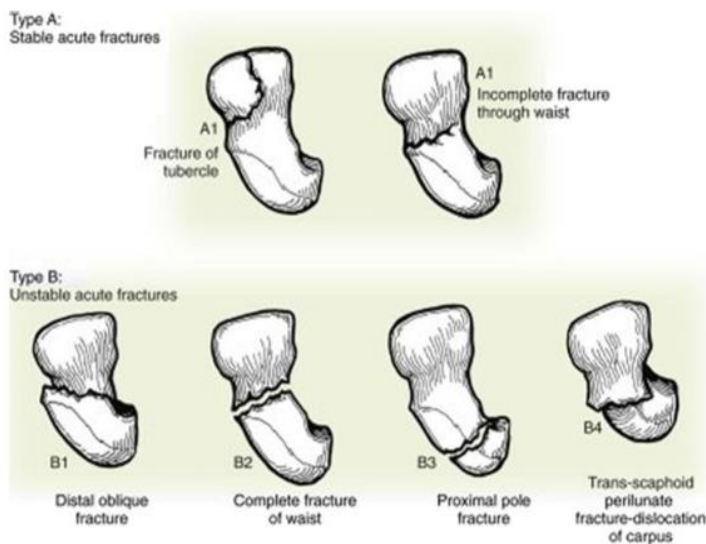
Penanganan dengan pembedahan umumnya diindikasi pada fraktur yang tidak stabil, fraktur kutub proksimal, fraktur bagian *waist* dengan pergeseran lebih dari 2mm, dislokasi fraktur karpal, adanya deformitas *humpback* atau sudut intra-skafoid lebih besar dari 35-45° pada foto radiografi posisi lateral (Korkoman, et all., 2023). Tujuan utama pembedahan adalah untuk mencapai penyatuan dari tulang yang fraktur dan mengembalikan fungsi pergerakan normal. *Non-union* dapat menyebabkan osteoarthritis bergejala dan menimbulkan morbiditas yang besar pada pasien. Keuntungan dari tindakan pembedahan ini adalah mengurangi waktu imobilisasi sehingga dapat kembali bekerja lebih cepat (Davis, 2013). Risiko terkait tindakan pembedahan yang dapat berdampak pada lebih dari 30% pasien diantaranya : kerusakan suplai darah, scar pada kapsul, berkurangan rentang pergerakan, komplikasi luka pada 15% kasus dan infeksi luka (<1%) (Korkoman, et all., 2023). Hal tersebut menyebabkan tingginya risiko komplikasi pada tindakan pembedahan fiksasi dibandingkan dengan penanganan konservatif.



Gambar 6 Algoritma Penanganan Fraktur Skafoid Akut¹



Gambar 8 (a) Foto radiologi yang memperlihatkan gambaran fraktur akut skafoid bagian waist, yang ditangani (b,c) dengan fiksikasi dual screw²



Gambar 7 Lokasi fraktur skafoid²⁸

METODE

Penelitian ini dilakukan dengan menggunakan metode Literatur Review dengan desain Narrative Review. Metode narrative review bertujuan untuk mengidentifikasi dan merangkum artikel yang telah diterbitkan sebelumnya, menghindari duplikasi penelitian, dan mencari bidang studi baru yang belum diteliti. Alur penelitian yang dilakukan pada penulisan skripsi untuk model narrative review ialah berawal dari penentuan topik, penelusuran literatur berdasarkan database artikel terkait, seleksi literatur, pengolahan data dan kesimpulan.

HASIL DAN PEMBAHASAN

Kebanyakan fraktur skafoid terdeteksi pada foto polos. Posisi foto yang biasanya dilakukan diantaranya: posterolateral (PA), lateral dan oblik. Posisi foto ini sering ditambah

dengan ‘posisi skafoid’ dimana foto polos posisi PA dengan pergelangan tangan dalam posisi deviasi ulnar dan supinasi 20 sampai 30 derajat. Namun, pemeriksaan foto radiologi pada periode akut hanya dapat mendeteksi fraktur sekitar 90% kasus dengan tingkat negative palsu yang tinggi, dilaporkan lebih dari 20% kasus. Kasus terduga fraktur skafoid dengan pemeriksaan radiologi negative ditangani dengan imobilisasi dan pemeriksaan pencitraan ulang dalam 10 sampai 14 hari (Amadio, 2015).

Sebagai alternatifnya, pemeriksaan *magnetic resonance imaging* (MRI) dapat dilakukan pada fase akut untuk mendeteksi fraktur dengan sensitivitas 88% sampai 100% dan nilai spesifisitas mendekati 100% (Mallee, et al., 2015). Secara spesifik, MRI T2 dengan supresi lemak sensitive untuk mendemonstrasikan edema sumsum tulang. Keakuratan diagnostic dapat ditingkatkan dengan menambahkan pemeriksaan T2 resolusi tinggi berseri. Hal ini memberikan visualisasi garis fraktur lebih baik untuk membedakannya dengan fraktur sebenarnya dan kontusio tulang (Meraghni, et al., 2022).

Evaluasi dini dengan pemeriksaan MRI dapat memberikan hasil diagnosis yang lebih cepat, sehingga mengurangi hilangnya produktivitas pasien akibat imobilisasi selama 2 minggu. Hal ini juga memiliki keuntungan tambahan dalam mengidentifikasi cedera ligament yang mungkin ada (Pidemunt, et al., 2012). Dalam penelitian prospektif berseri, dilaporkan bahwa 13% kasus dengan hasil pemeriksaan radiologi negative ditemukan mengalami fraktur skafoid pada pemeriksaan MRI (Pinder, et al., 2015).

Bagi seseorang yang ingin kembali bekerja atau berolahraga sesegera mungkin, CT scan atau MRI yang normal dapat mengurangi kemungkinan patah tulang yang membutuhkan perlindungan kurang dari 1% dan hemat biaya (Reigstad, et al., 2023).

Pasien dan dokter dapat menyeimbangkan risiko over diagnosis fraktur skafoid dan penanganan berlebihan pasien setelah cedera pergelangan tangan. Beberapa ketidakpastian tidak dapat dihindari. Masyarakat bisa mendapat dukungan dengan pengetahuan bahwa fraktur yang tidak dapat dengan mudah terlihat adalah fraktur tanpa pergeseran. Ketika kita menerima peluang-peluang relatif ini, dan ketidakpastian yang tak terelakkan, kita dapat memanfaatkannya dengan lebih baik strategi untuk menangani dugaan patah tulang skafoid dengan pencitraan tingkat lanjut yang minimal (Gilley, et al., 2018).

Penelitian yang dilakukan oleh Margaret Ting dalam “The Current Management Of Scaphoid Fracture In The Emergency Department Across An Australian Metropolitan Public Health Service” Tahun 2022 mengungkapkan bahwa rentang usia pasien dengan fraktur skafoid yang datang ke departemen gawat darurat mulai dari usia 8 sampai 90 tahun dengan kejadian terbanyak pada kelompok usia 14 sampai 41 tahun (Ring & Lozano, 2008). Hasil ini sejalan dengan penelitian yang dilakukan oleh Morena Anna Basso dalam “Scaphoid Fracture Non-Union : A Systematic Review Of Arthroscopic Management” Tahun 2023 dimana dalam penelitian ini mengungkapkan bahwa usia rata-rata pasien yang menderita fraktur skafoid yang sedang dalam perawatan mulai dari usia 13 – 87 tahun dengan jenis kelamin terbanyak laki-laki sekitar 89% (389) dan Perempuan sekitar 11% (48) (Rua, et al., 2018).

Penelitian diatas sejalan dengan penelitian yang dilakukan oleh Garala dalam “ The Epidemiology Of Fractures Of The Scaphoid” Tahun 2016 dimana jenis kelamin terbanyak dari pasien yang menderita fraktur skafoid adalah laki-laki sebanyak 455 pasien diikuti oleh pasien perempuan sebanyak 58 pasien dengan rerata usia pasien adalah 22 tahun dan kelompok usia terbanyak yang menderita fraktur skafoid mulai dari usia 15 – 39 tahun (Clementson, et al., 2020).

Dalam penelitian yang dilakukan oleh Stother LG, Kay RM, Afshar A dan Korkoman AJ diungkapkan bahwa dari 75% kasus, penyebab terjadinya cedera tulang skafoid melibatkan trauma akibat energi tinggi, secara spesifik, 37,5% kasus disebabkan karena jatuh dari ketinggian, 6,25% kasus di hubungkan dengan kecelakaan lalu lintas (Suh & Grewal, 2018), 18,75% di hubungkan dengan jatuh dengan menumpu pada tangan (Virani, et al., 2016) dan

12,5% dihubungkan dengan trauma akibat olahraga (Yildirim, et al., 2014). Beberapa penelitian juga mengungkapkan bahwa cedera tulang skafoid diakibatkan karena trauma minor multiple yang terjadi berulang dalam jangka waktu tertentu, hal ini dikategorikan sebagai fraktur stres (Yinusa, et al., 2010).

Dalam penelitian yang dilakukan oleh Garala dijelaskan sebanyak 266 fraktur (64%) terjadi pada bagian *waist* skafoid. Bagian distal dari skafoid terlibat dalam 130 kasus (31%) dimana 75 (58%) terjadi pada bagian tuberkel distal. Kejadian fraktur pada kutub proksimal hanya sebanyak 19 fraktur (4.6%). Insidensi tertinggi ditemukan pada bagian *waist* distal sebanyak 4.75 dalam 100.000 kasus pertahunnya. Fraktur intra-artikular distal merupakan kasus yang paling jarang dengan insidensi sebanyak 0.33 dalam 100.000 per tahun (Clementson, et al., 2020).

Hasil penelitian diatas sejalan dengan penelitian yang dilakukan oleh Clementson dalam “Acute Scaphoid Fractures : Guidelines For Diagnosis And Treatment” Tahun 2020 dikatakan bahwa dari semua kasus fraktur, sekitar 65% terjadi pada bagian *waist* skafoid, 25% pada bagian sepertiga distal dan 10% pada sepertiga proksimal (Davis, 2013).

KESIMPULAN

Dalam jurnal ini menyoroti betapa pentingnya evaluasi dini dan diagnosis patah tulang skafoid, menekankan keterbatasan radiografi polos dan manfaat MRI dalam mendeteksi patah tulang dengan akurasi lebih tinggi. Jurnal ini juga membahas rentang usia dan distribusi jenis kelamin pasien yang mengalami patah tulang skafoid, serta berbagai penyebab cedera tersebut, termasuk trauma energi tinggi dan trauma ringan berulang. Selain itu, temuan penelitian ini menggarisbawahi prevalensi patah tulang di bagian distal *waist* skafoid dan pentingnya diagnosis dan pengobatan yang cepat untuk mencegah komplikasi.

UCAPAN TERIMAKASIH

Penulis ingin mengucapkan rasa terima kasih kepada semua rekan yang telah turut serta dalam penelitian ini, memberikan arahan dan bimbingan yang berharga untuk menyelesaikan penelitian ini.

DAFTAR PUSTAKA

- Adam JR, Woodruff MJ. (2017). Acute scaphoid fractures and non-unions. *Orthopaedics Trauma*; 31: 257e65.
- Afshar, A., & Tabrizi, A. (2019). Bilateral scaphocapitate fracture syndrome: a case report with long-term follow up. *The Journal of Hand Surgery (Asian-Pacific Volume)*, 24(02), 243-246.
- Amadio, P. C. (2005). Fractures of the carpal bones. *Green's operative hand surgery*, 713-714.
- Amrami, K. K., Frick, M. A., & Matsumoto, J. M. (2019). Imaging for acute and chronic scaphoid fractures. *Hand Clinics*, 35(3), 241-257.
- Basso, M. A., Smeraglia, F., Ocampos-Hernandez, M., Balato, G., Bernasconi, A., & Corella-Montoya, F. (2023). Scaphoid fracture non-union: a systematic review of the arthroscopic management. *Acta bio-medica : Atenei Parmensis*, 94(5), e2023194. <https://doi.org/10.23750/abm.v94i5.14646>.
- Chang, M. T., Price, M., Furness, J., Kemp-Smith, K., Simas, V., Pickering, R., & Lenaghan, D. (2022). The current management of scaphoid fractures in the emergency department across an Australian metropolitan public health service: A retrospective cohort study. *Medicine*, 101(28), e29659. <https://doi.org/10.1097/MD.00000000000029659>.

- Cheung JP, Tang CY, Fung BK.(2014). Current management of acute scaphoid fractures: a review. *Hong Kong Med J*; 20: 52e8, <http://www.hkmj.org/abstracts/v20n1/52.htm>.
- Clementson, M., Björkman, A., & Thomsen, N. O. (2020). Acute scaphoid fractures: guidelines for diagnosis and treatment. *EFORT open reviews*, 5(2), 96-103.
- Davis, T. R. C. (2013). Prediction of outcome of non-operative treatment of acute scaphoid waist fracture. *The Annals of The Royal College of Surgeons of England*, 95(3), 171-176.
- Dean, B. J., Little, C., Riley, N. D., Sellon, E., Sheehan, W., Burford, J., ... & Costa, M. L. (2021). Suspected scaphoid injuries managed by MRI direct from the emergency department: a single-centre prospective cohort study. *Bone & Joint Open*, 2(6), 447-453.
- Dias, J., & Kantharuban, S. (2017). Treatment of scaphoid fractures: European approaches. *Hand clinics*, 33(3), 501-509.
- Dias, J. J., Brealey, S. D., Fairhurst, C., Amirfeyz, R., Bhowal, B., Blewitt, N., ... & Warwick, D. (2020). Surgery versus cast immobilisation for adults with a bicortical fracture of the scaphoid waist (SWIFFT): a pragmatic, multicentre, open-label, randomised superiority trial. *The Lancet*, 396(10248), 390-401.
- Duckworth AD, Jenkins PJ, aitken sa, Clement nd, Court-Brown CM, McQueen MM.(2012). Scaphoid fracture epidemiology. *J Trauma Acute Care Surg*;72:E41–E45.
- Garala, K., Taub, N. A., & Dias, J. J. (2016). The epidemiology of fractures of the scaphoid: impact of age, gender, deprivation and seasonality. *The bone & joint journal*, 98(5), 654-659.
- Gelberman, R. H., & Menon, J. (1980). The vascularity of the scaphoid bone. *The Journal of hand surgery*, 5(5), 508-513.
- Gilley, E., Puri, S. K., Hearn, K. A., Weiland, A. J., & Carlson, M. G. (2018). Importance of computed tomography in determining displacement in scaphoid fractures. *Journal of Wrist Surgery*, 7(01), 038-042.
- Gray, R. R., Halpern, A. L., King, S. R., & Anderson, J. E. (2023). Scaphoid fracture and nonunion: new directions. *Journal of Hand Surgery (European Volume)*, 48(2_suppl), 4S-10S.
- Korkoman, A. J., Fayi, K. A., Al-Turki, N., Ramadhan, H., & Alkhatami, A. M. (2023). Bilateral greater arc Perilunate injury: A case report. *International Journal of Surgery Case Reports*, 113, 109070.
- Larsen, C. F., Brøndum, V., & Skov, O. (1992). Epidemiology of scaphoid fractures in Odense, Denmark. *Acta Orthopaedica Scandinavica*, 63(2), 216-218.
- Mallee, W. H., Wang, J., Poolman, R. W., Kloen, P., Maas, M., de Vet, H. C., & Doornberg, J. N. (2015). Computed tomography versus magnetic resonance imaging versus bone scintigraphy for clinically suspected scaphoid fractures in patients with negative plain radiographs. *Cochrane Database of Systematic Reviews*, (6).
- Soufi, M., See, A., & Hassan, S. (2021). Scaphoid fractures and non-union: a review of current evidence. *Orthopaedics and Trauma*, 35(4), 198-207.
- Meraghni, N., Lahlali, M. A., Mohand-Oussaid, A., Derradji, M., & Kara, Z. (2022). Bilateral Combined Fractures of the Scaphoid and Distal Radius: A Case Report. *Journal of Orthopaedic Case Reports*, 12(11), 1.
- Pidemunt, G., Torres-Claramunt, R., Ginés, A., de Zabala, S., & Cebamanos, J. (2012). Bilateral stress fracture of the carpal scaphoid: report in a child and review of the literature. *Clinical Journal of Sport Medicine*, 22(6), 511-513
- Pinder, R. M., Brkljac, M., Rix, L., Muir, L., & Brewster, M. (2015). Treatment of scaphoid nonunion: a systematic review of the existing evidence. *The Journal of hand surgery*, 40(9), 1797-1805.
- Reigstad, O., Holm-Glad, T., Korslund, J., Thorkildsen, R., & Røkkum, M. (2023). Bilateral carpal pilon-type fractures due to clenched fist trauma: a case report. *Annals of Joint*, 8.

- Ring, D., & Lozano-Calderón, S. (2008). Imaging for suspected scaphoid fracture. *Journal of Hand Surgery*, 33(6), 954-957.
- Rua, T., Vijayanathan, S., Parkin, D., Goh, V., McCrone, P., & Gidwani, S. (2018). Rationale and design of the SMaRT trial: a randomised, prospective, parallel, non-blinded, one-centre trial to evaluate the use of magnetic resonance imaging in acute setting in patients presenting with suspected scaphoid fracture. *Clinical Trials*, 15(2), 120-129.
- Sabbagh, M. D., Morsy, M., & Moran, S. L. (2019). Diagnosis and management of acute scaphoid fractures. *Hand Clinics*, 35(3), 259-269.
- Sendher, R., & Ladd, A. L. (2013). The scaphoid. *Orthopedic Clinics*, 44(1), 107-120.
- Stoher, I. G. (1976). A report of 3 cases of simultaneous Colles' and scaphoid fractures. *Injury*, 7(3), 185-188.
- Suh, N., & Grewal, R. (2018). Controversies and best practices for acute scaphoid fracture management. *Journal of Hand Surgery (European Volume)*, 43(1), 4-12.
- Virani, S. R., Wajekar, S., Mohan, H., & Dahapute, A. A. (2016). A unique case of bilateral trans-scaphoid perilunate dislocation with dislocation of lunate into the forearm. *Journal of clinical orthopaedics and trauma*, 7, 110-114.
- Wolfe SW, Pederson WC, Kozin SH, Cohen MS. (2022). Green's operative hand surgery, 8th edn. Philadelphia, Elsevier, Inc,: volumes cm.
- Yeo, J. H., & Kim, J. Y. (2018). Surgical strategy for scaphoid nonunion treatment. *The Journal of Hand Surgery (Asian-Pacific Volume)*, 23(04), 450-462.
- Yildirim, C., Unuvar, F., Keklikci, K., & Demirtas, M. (2014). Bilateral dorsal trans-scaphoid perilunate fracture–dislocation: A case report. *International journal of surgery case reports*, 5(5), 226-230.
- Yinusa, W., Adetan, O., Odatuwa-Omagbemi, D. O., & Eyo, M. U. (2010). Bilateral simultaneous fracture of the carpal scaphoid successfully treated with conservative cast immobilisation: a case report. *West African Journal of Medicine*, 29(6).