

LAPORAN KASUS : *BILATERAL VARICOCELE***Muhammad Alfi Reza^{1*}, Fakhrurrazi², Yasser Zein Suweleh³**Puskesmas Tanralili Kab. Maros¹, Puskesmas Belawa Kab. Wajo², RSUD. Mansyoer Mohammad Dunda Gorontalo³

*Corresponding Author : muhammadalfifaal@gmail.com

ABSTRAK

Varikokel didefinisikan sebagai pelebaran pleksus vena pampiniformis yang mengeringkan testis, dengan refluks darah vena. Meskipun dapat terjadi tanpa gejala dan terdeteksi, varikokel merupakan masalah yang relatif umum pada pasien yang mencari pertolongan medis untuk masalah infertilitas, atau mengeluhkan nyeri skrotum kronis atau ketidaknyamanan. Seorang pria berumur 43 tahun mendatangi Puskesmas Tanralili, mengeluh tentang nyeri yang dialaminya di kedua buah zakar selama enam bulan terakhir. Nyeri tersebut datang dan pergi, namun menjadi lebih intens saat ia berdiri atau mengejan. Ia juga melaporkan adanya benjolan yang semakin membesar meskipun awalnya kecil, tanpa perubahan warna kulit di sekitarnya dan tidak disertai dengan mual atau muntah. Riwayat pengobatan sebelumnya, pasien berobat 1 bulan yang lalu di Poli Bedah Urologi RS. Bhayangkara Makassar dan terdiagnosis sebagai bilateral *Varicocele*. Diagnosis pada pasien ini ditegakkan melalui anamnesis, pemeriksaan fisik, analisis darah komprehensif, dan ultrasonografi skrotum. Penatalaksanaan untuk pasien ini berupa pemberian terapi cairan, elevasi skrotum, pemberian terapi simptomatik berdasarkan keluhan awal (NSAID), dan edukasi agar pasien dapat ditindaklanjuti dengan tindakan operasi di Rumah Sakit. Pasien menunjukkan perbaikan klinis pasca pemberian terapi NSAID, meskipun demikian, tindakan tersebut tidak menyelesaikan penyebab primer dari kondisi yang dialami. Oleh karena itu, diperlukan prosedur bedah agar pemulihan dapat tercapai secara total. Kesimpulan dari laporan kasus ini menunjukkan bahwa *Varicocele* adalah kondisi yang sering terjadi pada pria dalam bidang Urologi dan menjadi penyebab utama infertilitas. Hal ini membutuhkan penanganan yang efektif untuk mencegah peningkatan morbiditas dan mortalitas.

Kata kunci : skrotum, *varicocele***ABSTRACT**

Varicocele is characterized by the dilation of the pampiniform venous plexus that drains the testicles, accompanied by the backward flow of venous blood. Although it might not always manifest symptoms and may be incidentally discovered, Varicocele frequently arises as a significant concern among patients who seek medical advice for infertility issues or experience chronic pain or discomfort in the scrotum. An illustrative example involves a 43-year-old man who presented at the general clinic of the Tanralili Health Center, reporting bilateral testicular pain that had persisted for the past six months. The pain, which was intermittent, worsened notably during periods of standing or physical exertion. Additionally, the man noted an initially small but progressively enlarging lump that was skin-colored; however, he reported no nausea or vomiting. Previous treatment history, the patient was treated 1 month ago at the Urology Surgery Clinic of Bhayangkara Makassar Hospital and diagnosed as bilateral Varicocele. The patient's diagnosis was established through a comprehensive approach that included history acquisition, a physical assessment, a complete blood analysis, and an ultrasound of the scrotum. Management for this patient is in the form of providing fluid therapy, scrotal elevation, providing symptomatic therapy based on initial complaints (NSAIDs), and education so that the patient can be followed up with surgery in the hospital. The result of the management in the patient is clinical improvement after the administration of NSAID therapy but does not overcome the main cause of the patient's disease, surgery is needed so that the patient can fully recover. The final analysis of this case report indicates that Varicocele, frequently encountered in urological practice among men, stands as a significant causative factor for infertility. It necessitates effective management to mitigate the associated morbidity and mortality.

Keywords : *scrotum, varicocele*

PENDAHULUAN

Varikokel didefinisikan sebagai pelebaran pleksus vena pampiniformis yang mengeringkan testis, dengan refluks darah vena. Meskipun dapat terjadi tanpa gejala dan terdeteksi, varikokel merupakan masalah yang relatif umum pada pasien yang mencari pertolongan medis untuk masalah infertilitas, atau mengeluhkan nyeri skrotum kronis atau ketidaknyamanan.

Varikokel dideteksi dan dinilai secara klinis menggunakan kriteria yang diperkenalkan oleh Dubin dan Amelar pada tahun 1970, sebuah evaluasi subyektif yang sangat bergantung pada keahlian dokter. Ultrasonografi Doppler Warna (USG) adalah modalitas pencitraan pilihan, tetapi kebutuhan akan pencitraan itu sendiri masih diperdebatkan. Di Eropa, penggunaan USG direkomendasikan untuk mengkonfirmasi varikokel yang dicurigai secara klinis, sementara di Amerika Serikat dan Asia, penggunaan pencitraan secara rutin tidak direkomendasikan.

METODE

Strategi penelitian yang dipilih adalah studi kasus, suatu pendekatan empiris untuk menyelidiki fenomena dalam konteks nyata. Strategi ini mengintegrasikan bukti kualitatif yang didukung oleh beragam sumber serta pengembangan proposisi teoretis sebelumnya. Dalam kajian yang mengadopsi metode ini, studi longitudinal yang mendalam dilaksanakan untuk mengamati, mengumpulkan data, menganalisis informasi, dan melaporkan hasil terkait suatu kondisi atau peristiwa, yang dalam hal ini disebut sebagai 'kasus'. Studi kasus merupakan suatu taktik dalam penelitian yang mengizinkan penyelidikan yang sistematis dan komprehensif.

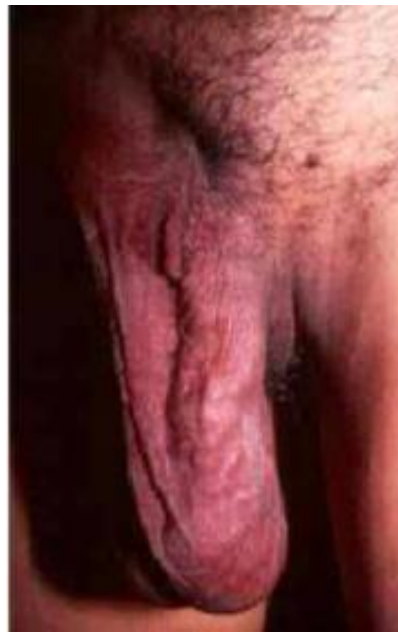KASUS

Seorang pasien laki-laki berumur 43 tahun mengunjungi Puskesmas Tanralili di poli umum dengan mengeluhkan rasa sakit pada kedua scrotum yang telah dirasakan selama enam bulan terakhir. Keluhan tersebut bersifat intermiten dan intensitasnya meningkat saat berdiri atau saat mengejan, diiringi dengan benjolan yang semakin membesar seiring waktu, namun berwarna sama dengan kulit. Pasien tidak mengalami mual atau muntah. Tidak ada riwayat demam dan buang air besar (BAB) berjalan lancar dan masih dalam batas normal. BAK berwarna kuning, kesan lancar. Riwayat penyakit DM, hipertensi, batu ginjal, dan pembesaran prostat disangkal oleh pasien. Riwayat keluhan yang sama pada keluarga disangkal. Riw. Keluarga (-). Riwayat sosial pasien belum menikah dan belum memiliki seorang anak. Riw. mengangkat beban berat disangkal, merokok (+) sekitar 1 bungkus perhari sejak umur 20 tahun. Riw. pengobatan sebelumnya, pasien berobat 1 bulan yang lalu di Poli Bedah Urologi RS. Bhayangkara Makassar dan terdiagnosis sebagai *Bilateral Varicocele*.

Dari hasil pemeriksaan fisik, tercatat bahwa tekanan darah pasien adalah 130/90 mmHg dan laju nadi mencapai 88 kali per menit. Kesadaran pasien dalam keadaan kompos mentis dan keadaan umumnya tampak sedang sakit. Suhu tubuh tercatat sebesar 37,0⁰ C dan laju pernapasan berada pada 20 kali per menit. Indeks Massa Tubuh (IMT) pasien adalah 26,9 kg/m², yang menunjukkan obesitas derajat satu. Pada pemeriksaan status lokalis regio genitourinaria ditemukan pada inspeksi benjolan tidak tampak jelas, hiperemis (-), edem (-). Pada palpasi benjolan teraba seperti kumpulan cacing di dalam sebuah kantong, nyeri tekan (+) pada scrotum sinistra dan dextra. Dengan manuver Valsalva pada skrotum teraba pelebaran vena spermatica seperti kumpulan cacing dalam sebuah kantong.



Gambar 1. Daerah Genitalia



Gambar 2. Daerah Genitalia Ketika Dilakukan Manuver Valsalva

Pada pasien, rencana terapi mencakup pemeriksaan penunjang laboratorium dan USG Skrotum (berdasarkan lampiran laboratorium dari RS. Bhayangkara), administrasi terapi cairan, elevasi skrotum, serta pemberian terapi simptomatik yang disesuaikan dengan keluhan awal. Edukasi juga diberikan untuk mempersiapkan pasien menjalani prosedur operasi di Rumah Sakit.

HASIL

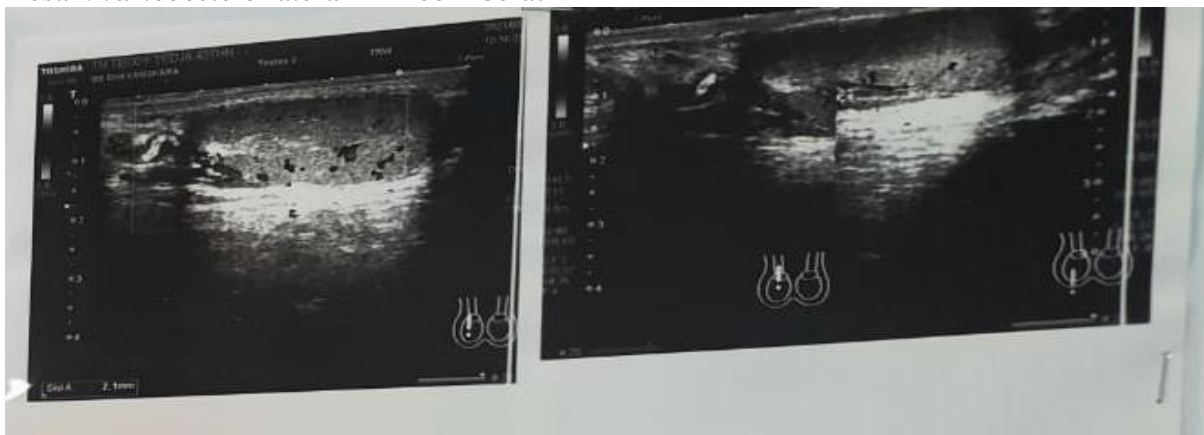
Melalui anamnesis dan pemeriksaan fisik pasien, dilakukan pemeriksaan penunjang berupa analisis laboratorium darah lengkap. Hasil yang diperoleh dari pemeriksaan tersebut dalam tabel 1.

Tabel 1. Pemeriksaan Darah Lengkap

Jenis Pemeriksaan	Hasil	Nilai Rujukan	Satuan
<i>Leukosit</i>	8,74 x 10 ³	4,0-10,0 x 10 ³	uL
<i>Hb</i>	13,9	11,0-17,0	g/dL
<i>Hematokrit</i>	50,0	37,0-54	Vol%
<i>MCV</i>	87,9	80,0-100,0	fL
<i>MCH</i>	29,85	27-34	Pg
<i>MCHC</i>	33	32-36	g/dL
<i>Trombosit</i>	231x10 ³	150-400x10 ³	uL

Dari hasil pemeriksaan USG Skrotum, didapatkan hasil (Gambar 3): Testis bilateral normal, Tampak vascular tortous pada pole atas sampai bawah scrotum kiri, Vascular tortous di pole atas kanan.

Kesan: *varicocele* bilateral kiri lebih berat



Gambar 3. Hasil USG Skrotum

PEMBAHASAN

Autoanamnesis telah dilaksanakan pada seorang pasien pria berusia 43 tahun. Berdasarkan data epidemiologi, *Varicocele* sering terjadi pada pria di masa remaja hingga dewasa, dengan 20-40% dari mereka mengalami masalah infertilitas.

Pasien merasakan nyeri pada testis terutama saat berdiri dan seperti terdapat benjolan di area skrotum. *Varicocele* diketahui sebagai salah satu penyebab utama gangguan sperma, yang disebabkan oleh peningkatan suhu intratestikular akibat aliran darah yang meningkat. Keluhan utama dari pasien *Varicocele* adalah testis yang terasa membengkak dan nyeri skrotal, yang merupakan efek dari tekanan yang meningkat dalam pleksus pampiniformis. Kondisi ini juga dikenal sebagai faktor potensial yang menyebabkan infertilitas. Nyeri yang dikaitkan dengan *Varicocele* biasanya digambarkan sebagai rasa nyeri yang tumpul atau berdenyut, tetapi hanya jarang dirasakan sebagai nyeri yang tajam atau menusuk. Mekanisme timbulnya nyeri ini dapat dikaitkan dengan peningkatan suhu pada testis, tekanan pada vena yang meningkat, stres oksidatif, ketidakseimbangan hormon, refluks metabolit beracun dari ginjal atau kelenjar adrenal, hipoksia, atau peregangan saraf yang mungkin terjadi pada korda spermatika akibat pembesaran kompleks *Varicocele*.

Dalam posisi berdiri, dilaksanakan pemeriksaan fisik dengan mengobservasi keadaan skrotum dan melakukan palpasi. Selanjutnya, pasien diinstruksikan untuk melakukan manuver valsalva, yaitu mengedan. Indikasi *Varicocele* mungkin terdeteksi jika teraba adanya massa yang menyerupai kumpulan cacing, yang dikenal sebagai '*bag of worms*'. *Varicocele* yang ukurannya besar mudah diidentifikasi dengan pemeriksaan sederhana dan akan menunjukkan

“kantong cacing” yang khas. *Varicocele* sedang akan menggambarkan *Varicocele* yang dapat diidentifikasi dengan palpasi atau pemeriksaan fisik tanpa harus melakukan manuver Valsava. *Varicocele* kecil didefinisikan sebagai *Varicocele* yang dapat diidentifikasi hanya dengan manuver Valsava yang kuat (mengedan). *Varicocele* muncul sebagai benjolan lunak di atas testis, biasanya di sisi kiri skrotum, namun kondisi bilateral juga dapat terjadi.

Pada USG skrotum ditemukan kesan *Varicocele* bilateral yang lebih memberat pada sisi kiri. Pada pemeriksaan darah lengkap tidak didapatkan kelainan laboratorium yang bermakna, kecuali bila telah terjadi infeksi. Lebih dianjurkan untuk mengkonfirmasi *Varicocele* dengan bantuan USG Doppler beresolusi tinggi, yang akan membantu menunjukkan pelebaran pembuluh darah pleksus pampiniformis yang biasanya berdiameter lebih besar dari 3 mm. Venografi tidak direkomendasikan. Pencitraan termal juga dapat dilakukan sebagai teknik non-invasif tanpa rasa sakit. Saat ini elastografi regangan testis sedang diteliti untuk mengetahui potensi manfaatnya dalam mengidentifikasi pasien *Varicocele* yang akan mendapatkan manfaat dari pengobatan. Selalu pertimbangkan kemungkinan karsinoma sel ginjal sebagai penyebab *Varicocele* sisi kanan yang terisolasi. Trombus tumor vena ginjal sisi kanan dapat meluas ke dalam vena cava yang menyebabkan obstruksi vena yang mengakibatkan obstruksi vena spermatika, dan *Varicocele* sisi kanan. Jika hal ini memungkinkan, pencitraan CT dianjurkan.

Dalam kondisi *Varicocele* yang menimbulkan nyeri pada testis, disarankan untuk mengadopsi pendekatan tatalaksana konservatif dan melakukan observasi secara berkala. Tatalaksana ini termasuk pembatasan aktivitas fisik, penggunaan obat anti inflamasi non steroid (NSAID), dan elevasi skrotum. Elevasi skrotum, penggunaan NSAID, dan pembatasan aktivitas fisik adalah komponen penting dalam tatalaksana konservatif untuk mengatasi nyeri yang disebabkan oleh *Varicocele*. Observasi secara berkala diperlukan untuk memantau perkembangan kondisi dan menyesuaikan tatalaksana jika diperlukan. Tatalaksana perbaikan *Varicocele* umumnya dilakukan pada laki-laki yang mengalami infertilitas. Indikasi untuk *Varicocelectomy* antara lain mencakup *Varicocele* yang dapat teraba saat dilakukan pemeriksaan fisik. Juga, apabila telah diketahui bahwa pasangannya mengalami infertilitas, dan pasangan wanitanya memiliki fertilitas yang normal atau adanya penyebab infertilitas lain yang dapat diatasi. Selain itu, indikasi lainnya adalah jika pasangan pria menunjukkan kualitas semen yang rendah atau hasil tes fungsi sperma yang tidak normal.

Embolisasi perkutan, yang meliputi teknik oklusi retrograde dan antegrad, melibatkan kanulasi sistem vena serta akses ke vena gonad untuk melakukan embolisasi pada vena spermatika interna. Hal ini dipandang sebagai metode alternatif yang efektif khususnya untuk kasus *Varicocele* yang persisten atau rekuren setelah menjalani terapi bedah. Perbaikan bedah, yang merupakan tatalaksana yang umum dilakukan pada kasus *Varicocele*, dapat dijalankan melalui berbagai teknik seperti *open Varicocelectomy* yang mencakup ligasi tinggi retroperitoneal, inguinal, dan subinguinal, serta melalui pendekatan laparotomi/robotic atau *micro-Varicocelectomy*.

KESIMPULAN

Seorang laki-laki berusia 43 tahun telah dilaporkan mengalami *Bilateral Varicocele*. Berdasarkan anamnesis, pemeriksaan fisik, dan pemeriksaan penunjang seperti USG Skrotum serta analisis laboratorium, diagnosis ini ditegakkan. Keluhan yang dialami oleh pasien termasuk nyeri hilang timbul pada kedua buah zakar selama enam bulan terakhir, yang meningkat saat berdiri atau mengejan, serta terdapat benjolan yang bertambah besar dan berwarna sama dengan kulit tanpa disertai mual atau muntah. Hasil pemeriksaan USG Skrotum menunjukkan indikasi varikokel bilateral dengan kondisi lebih parah pada sisi kiri, sementara hasil pemeriksaan darah rutin menunjukkan nilai dalam batas normal. Pada pasien ini

direncanakan pemberian terapi cairan, elevasi skrotum, terapi simptomatik, dan edukasi agar pasien bersedia untuk dirujuk ke Rumah Sakit agar dapat dilakukan tatalaksana operasi.

UCAPAN TERIMA KASIH

Ucapan terima kasih ditujukan kepada pasien yang sudah bersedia untuk dijadikan objek pengamatan. Ucapan terima kasih juga ditujukan untuk dokter dan staf Puskesmas Tanralili dan RS. Bhayangkara Makassar tempat penulis mencari ilmu dan sumber informasi terkait.

DAFTAR PUSTAKA

- Asafu-Adjei, D., Judge, C., Deibert, C. M., Li, G., Stember, D., & Stahl, P. J. (2020). Systematic review of the impact of varicocele grade on response to surgical management. *The Journal of urology*, 203(1), 48-56.
- Bertolotto, M., Freeman, S., Richenberg, J., Belfield, J., Dogra, V., Huang, D. Y., ... & Derchi, L. E. (2020). Ultrasound evaluation of varicoceles: systematic literature review and rationale of the ESUR-SPIWG Guidelines and Recommendations. *Journal of Ultrasound*, 23, 487-507.
- Breznik, R., Vlasisavuevic, V., & Borko, E. (1993). Treatment of varicocele and male fertility. *Archives of andrology*, 30(3), 157-160.
- Cannarella, R., Calogero, A. E., Condorelli, R. A., Giaccone, F., Aversa, A., & La Vignera, S. (2019). Management and treatment of varicocele in children and adolescents: an endocrinologic perspective. *Journal of Clinical Medicine*, 8(9), 1410.
- Jarow, J. P. (2001). Effects of varicocele on male fertility. *Human reproduction update*, 7(1), 59-64
- Kass, E. J., & Marcol, B. (1992). Results of varicocele surgery in adolescents: a comparison of techniques. *The Journal of urology*, 148(2), 694-696.
- Leslie, S. W., Sajjad, H., & Siref, L. E. (2023). Varicocele. StatPearls.
- Masson, P., & Brannigan, R. E. (2014). The varicocele. *Urologic Clinics*, 41(1), 129-144.
- Sasson, D. C., & Kashanian, J. A. (2020). Varicoceles. *Jama*, 323(21), 2210-2210.
- Singgih N, Diagnosis dan Tata Laksana Varikokel. (2022). Jurnal Cermin Dunia Kedokteran.